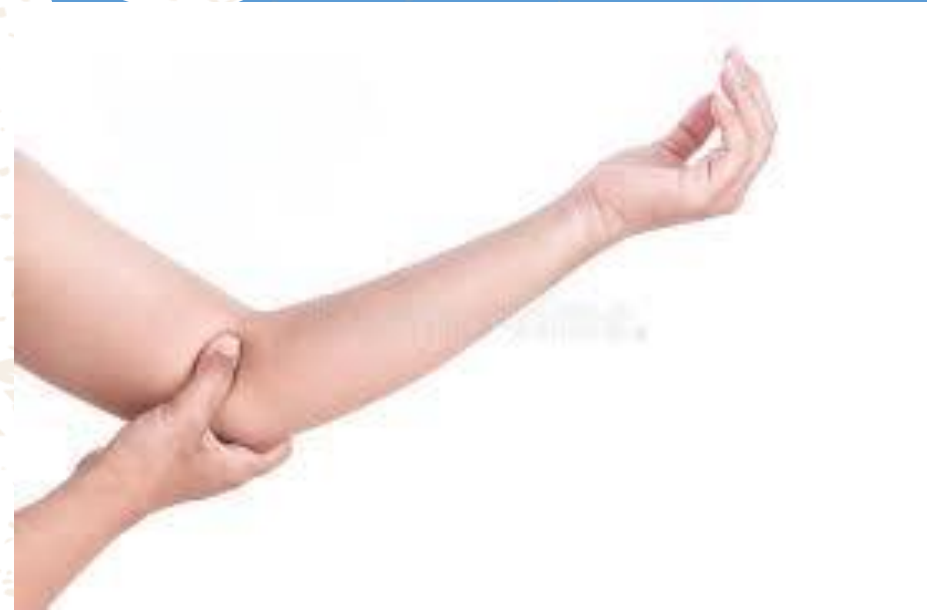


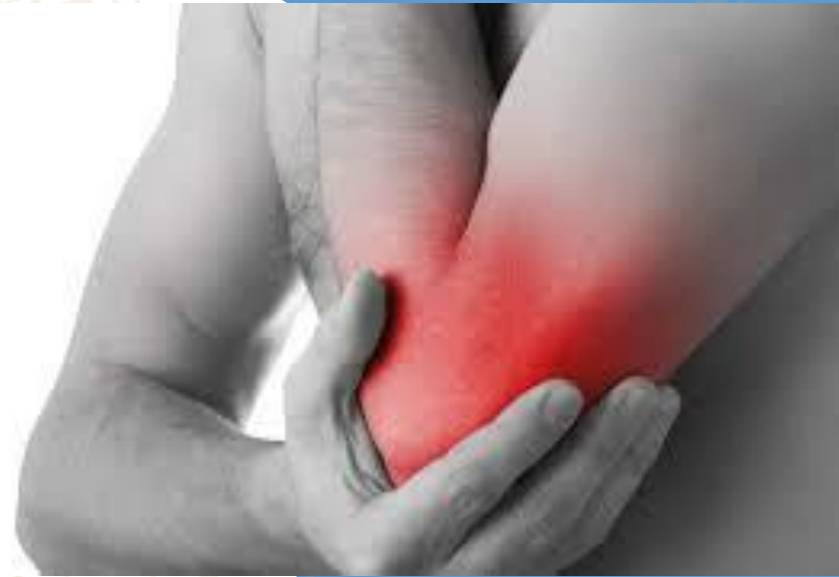
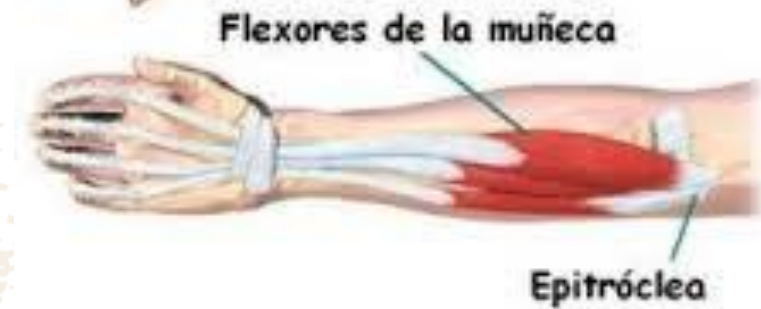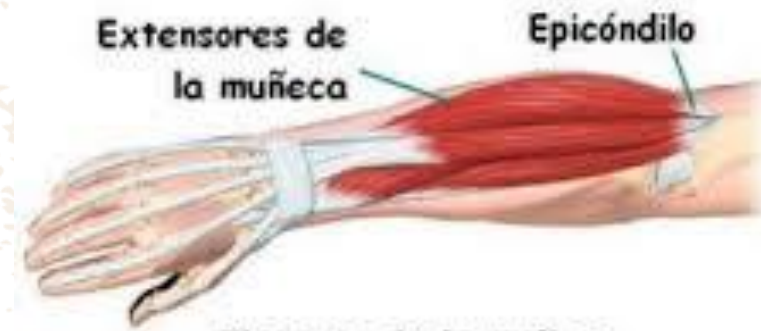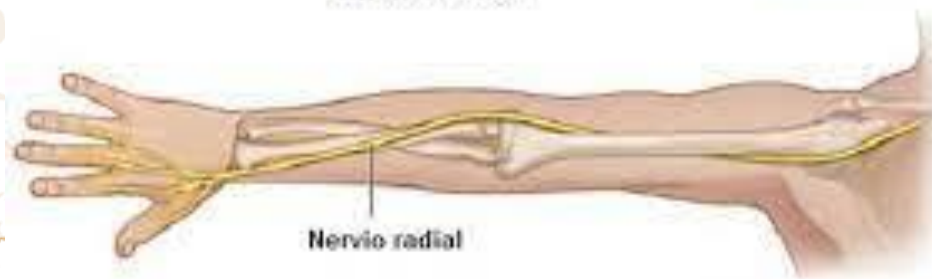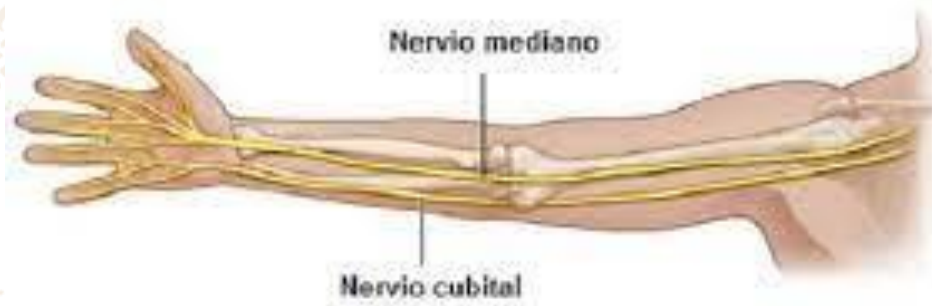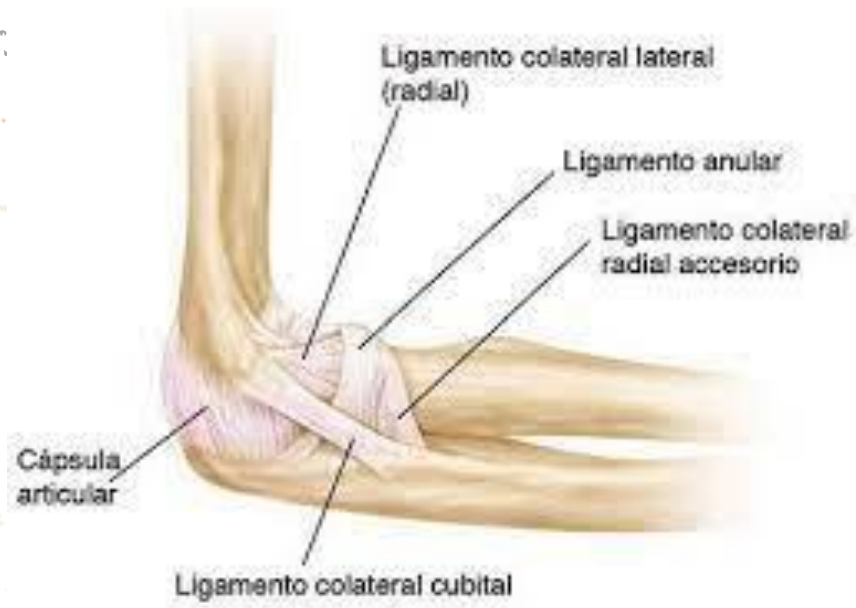Tratamiento Dolor Codo-Muñeca-Mano





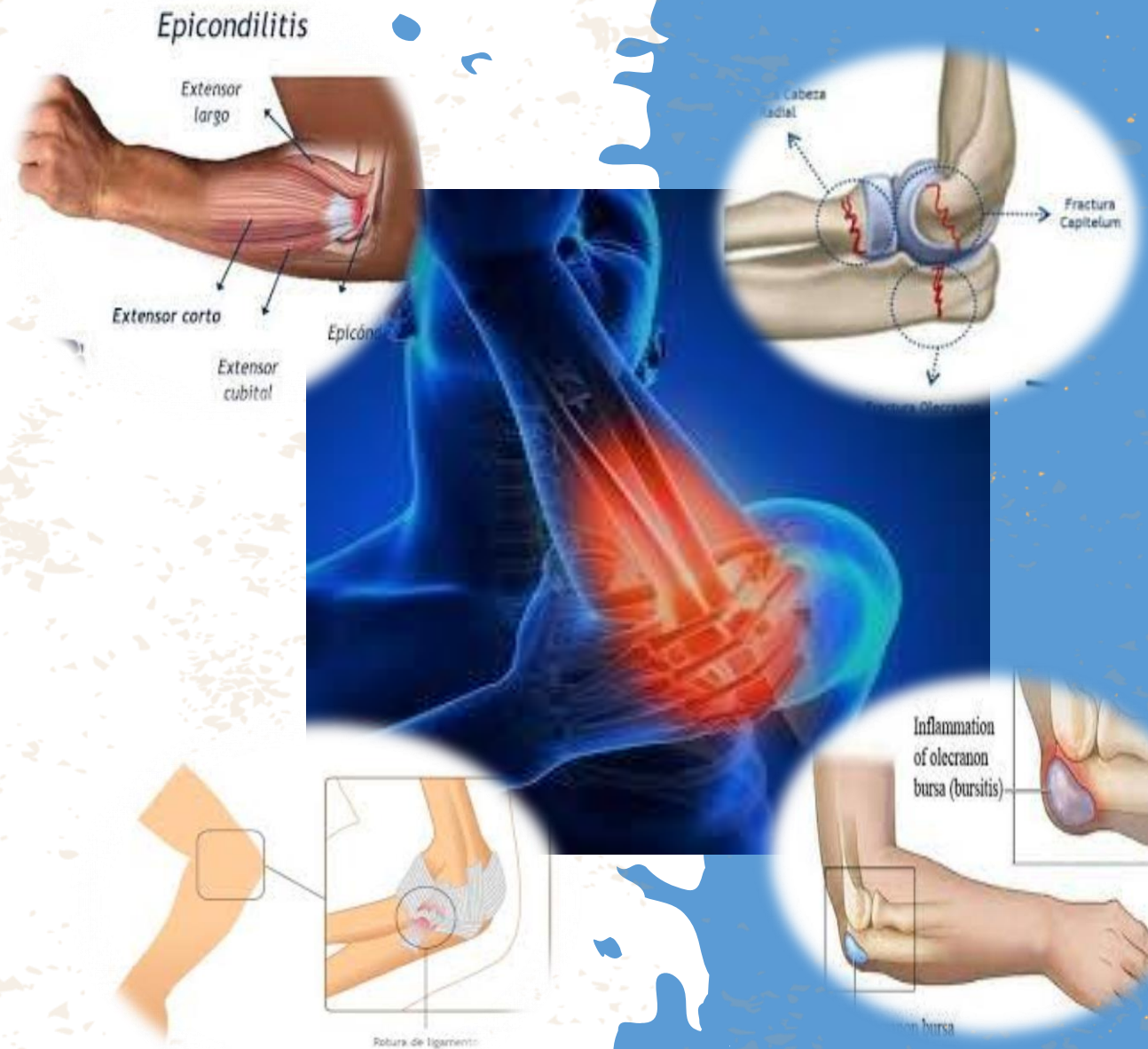
Lesiones de Codo



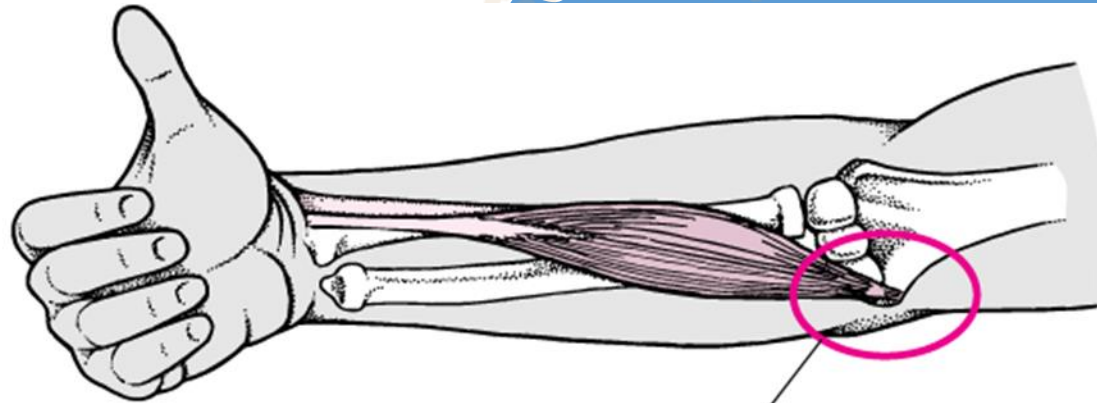


Traumáticas-Degenerativas
Fracturas-esguinces
bursitis olecraneana
epicondilitis
epitrocleitis

*Son de mayor frecuencia
las tendinopatías*

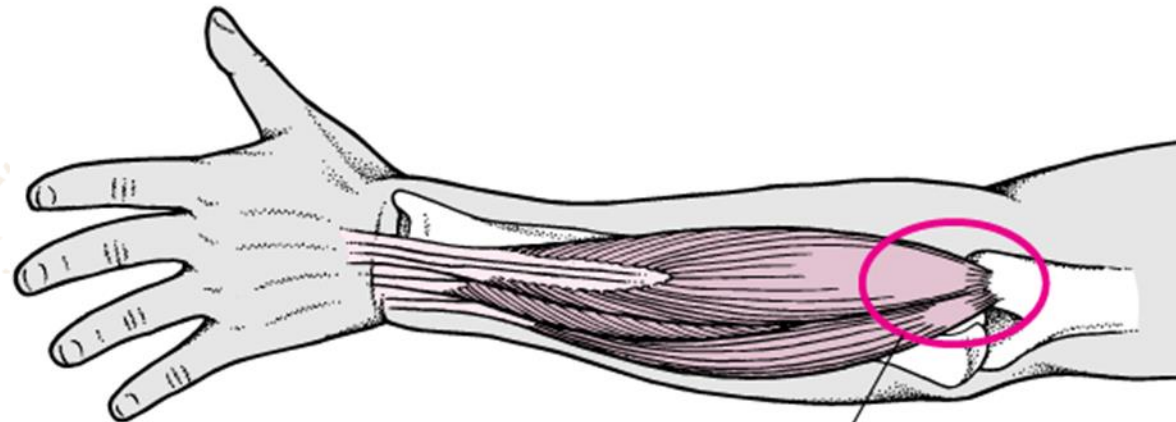


Tendinitis Epicondilitis Epitrocleeitis



Codo de golfista

Zona dolorida en
el interior del antebrazo



Codo de tenista

Zona dolorida en el
exterior del antebrazo



Epicondilitis o codo de tenista:

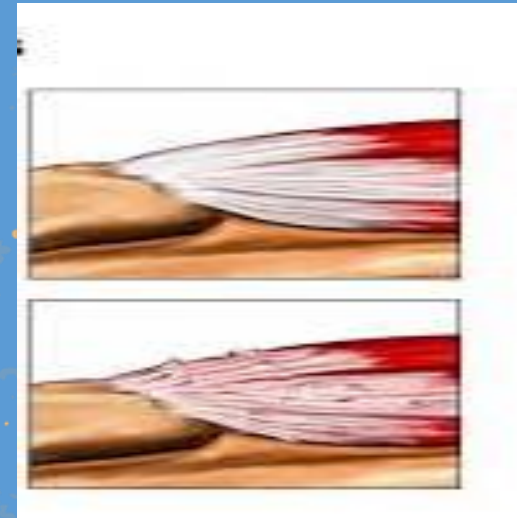
Zona de dolor en el codo por región lateral inserción de tendones extensores
Los síntomas empeoran al apretar fuerte el puño, al levantar objetos (especialmente con la palma hacia abajo) y con movimientos repetitivos de extensión de la muñeca

La epicondilitis es la causa más frecuente de dolor del codo en la población general.
– Afecta al 1%-3% de los adultos anualmente.

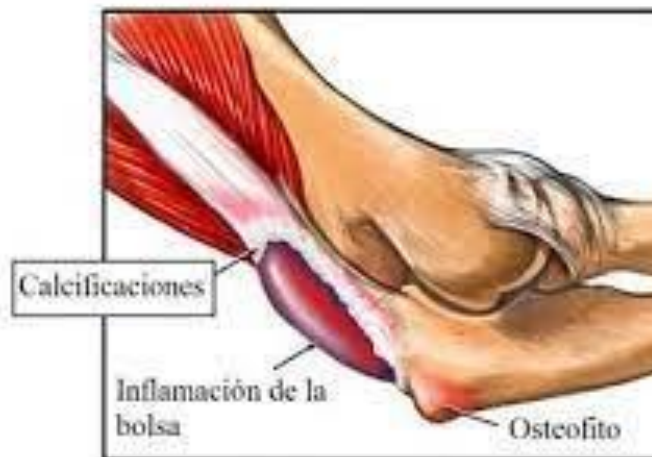Epitroclitis o codo de golfista : Menos frecuente. Dolor en zona medial
sobrecarga tendón y musculatura flexora

La causa fundamental es la sobrecarga repetitiva, aunque también puede deberse a un traumatismo.

**Principalmente por sobrecarga de estructuras (movi, repetitivos, microtraumas)
Tratamiento recomendado es el conservador**



Bursitis del codo y calcificaciones

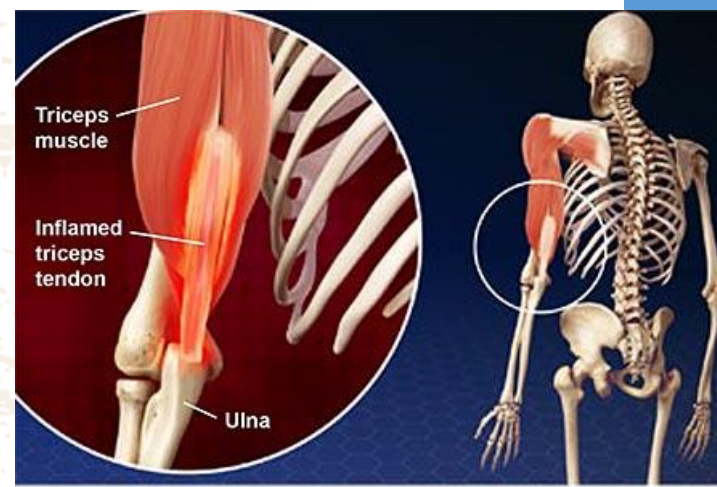


Vista lateral

Buristis oleocraneana

patología que se presenta en la región posterior del codo debido a una inflamación de la bursa que se encuentra en el olecranon, puede ocurrir por causa sépticas, traumáticas, reumáticas

Tendinitis tríceps: sobrecarga del tendón dolor posterior

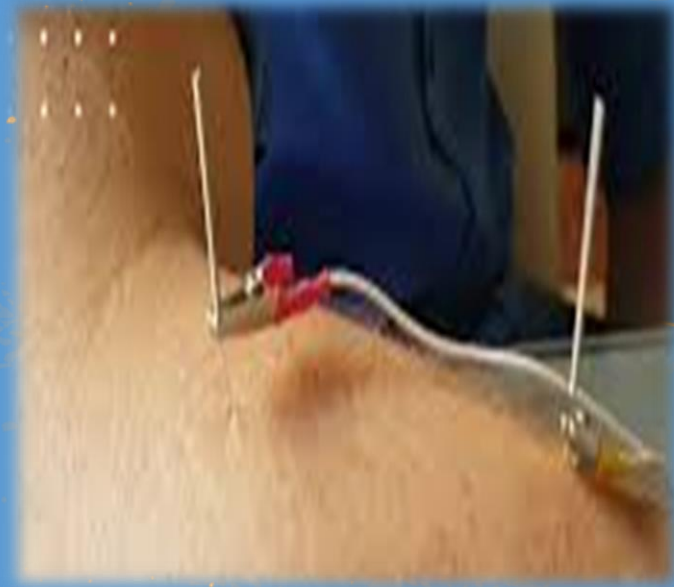
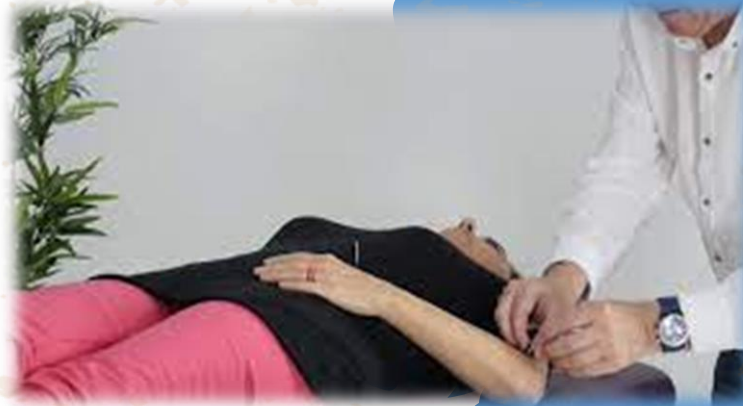
Identificar estadio de la lesión. Protección articular y descanso de actividad.

MTC útil en el manejo del dolor y disminución de sobrecarga.

Utilización de puntos y canales según zonas del dolor:

dolor generalizado
zonas lateral, medial y posterior



Acupuntura:

zona de dolor lateral:

IG 11 -IG 12- IG 13 + puntos Ashi / Técnica de estrella

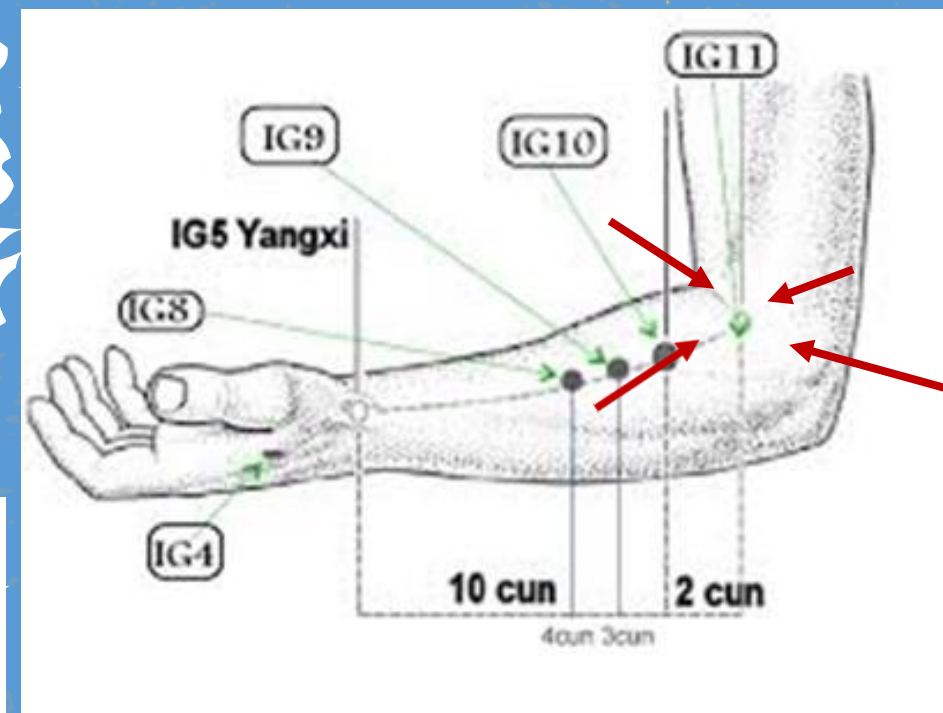
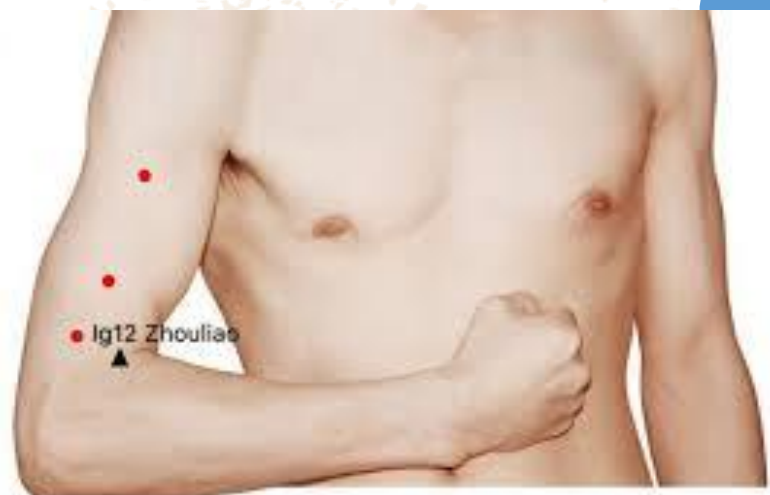
Irradiación posterior: **Canal Sj- ID 9**

Zona de irradiación de dolor: Puntos del Canal

Dolor Agudo IG 4

Posición del Paciente:

Flexión de codo

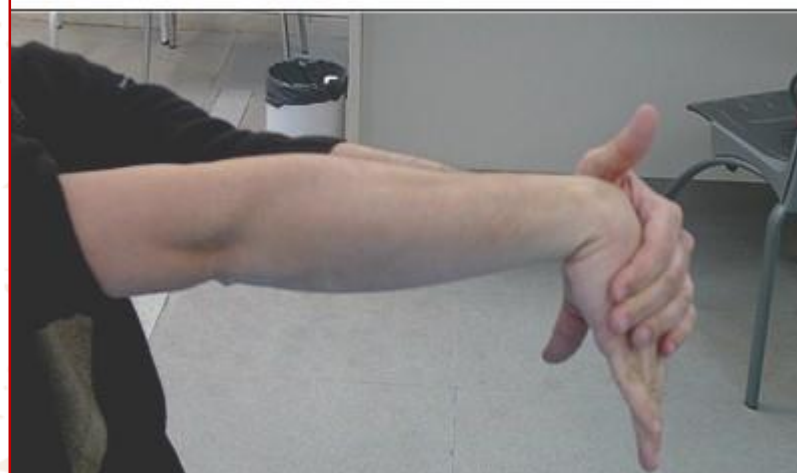
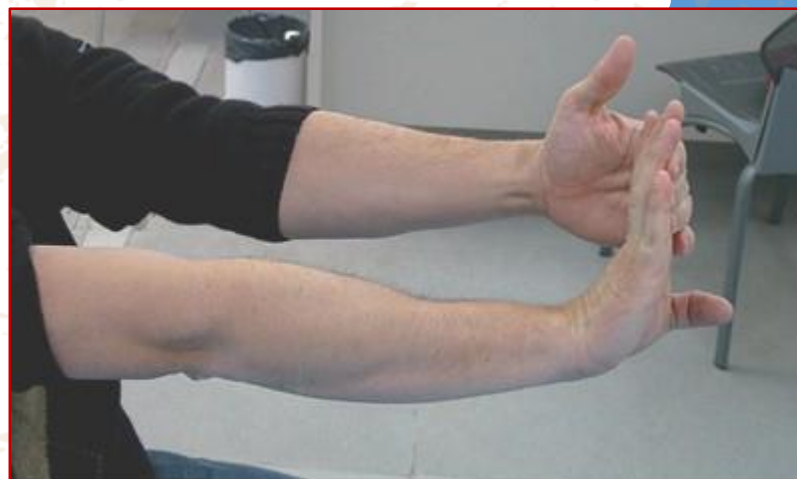
Tips de Alivio

Importancia del descanso.

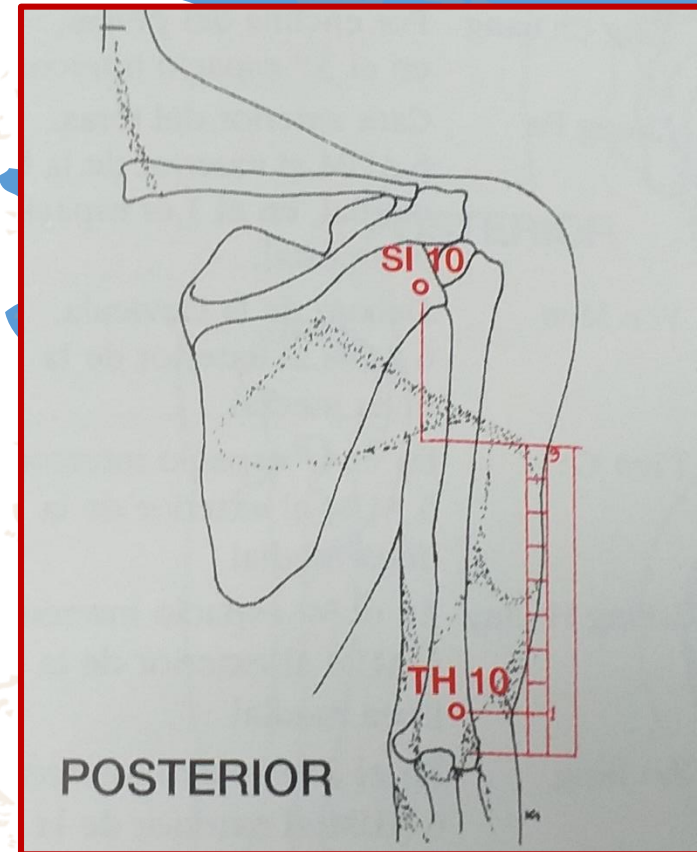
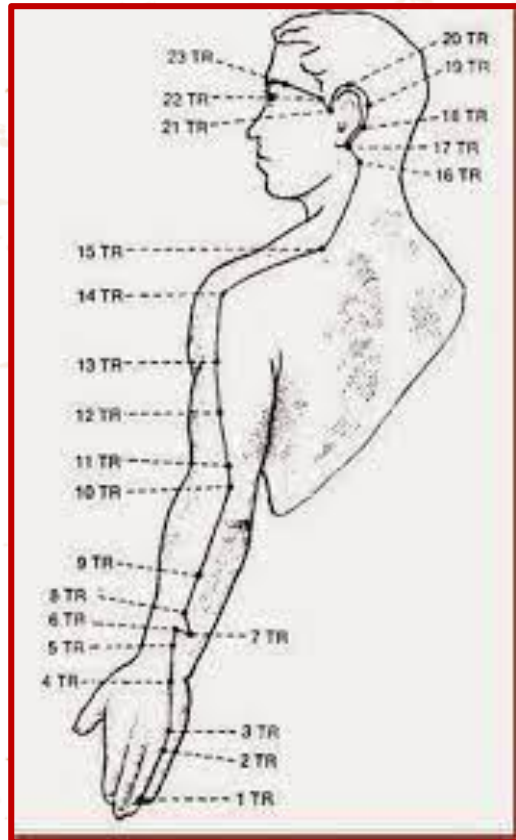
Ejercicios de estiramiento.

Cuidados posturales son claves

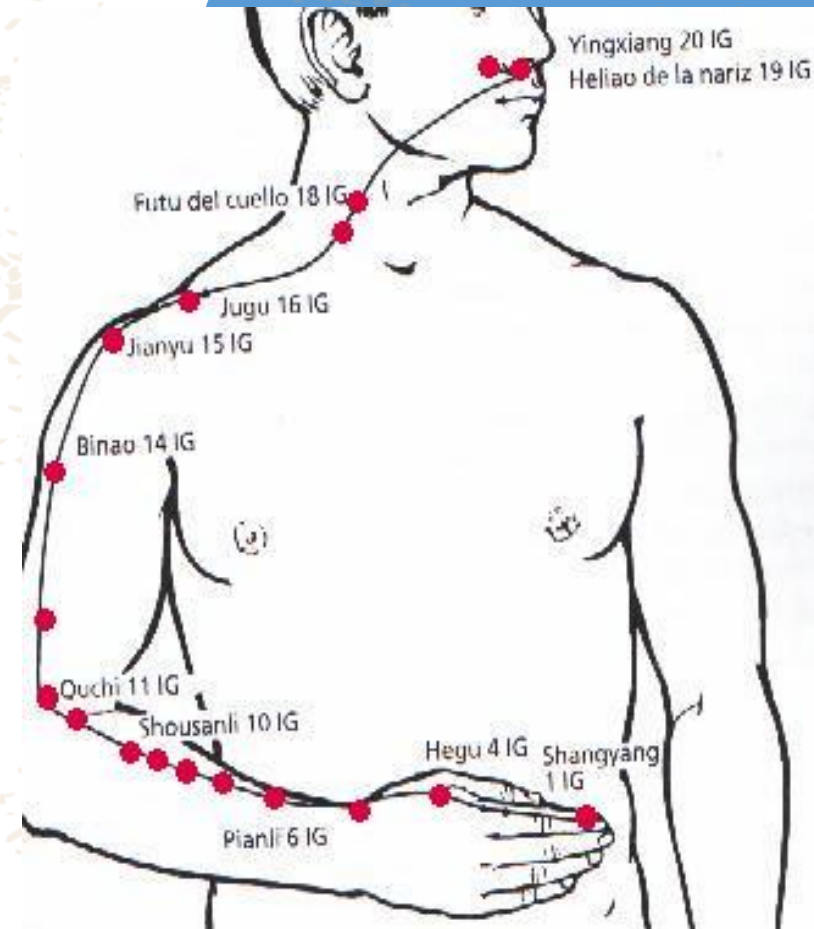


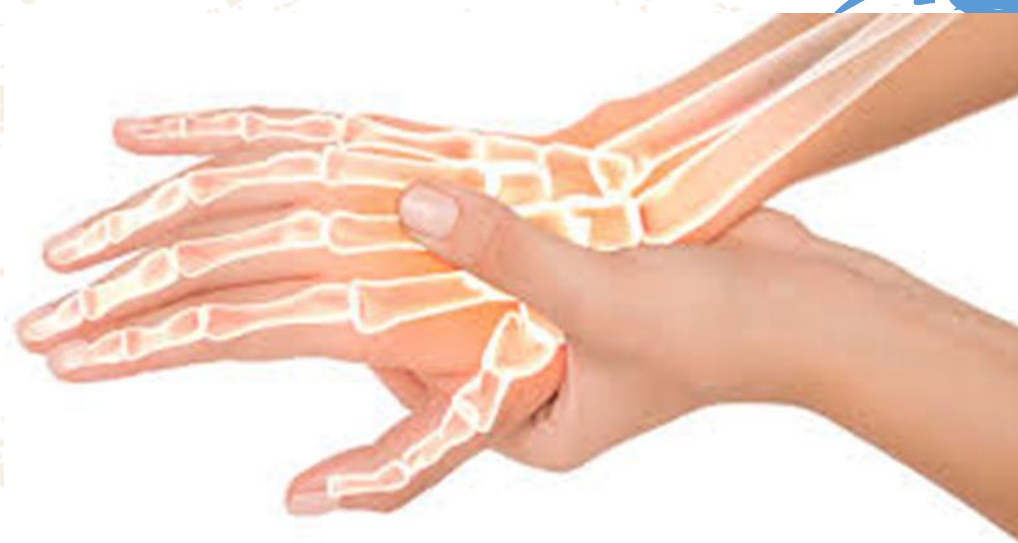Zona de dolor posterior:

Irradiación posterior: **Canal Sj + puntos ashí**



Identificar si hay dolor en
otras zonas cercanas.
Revisar recorrido del canal

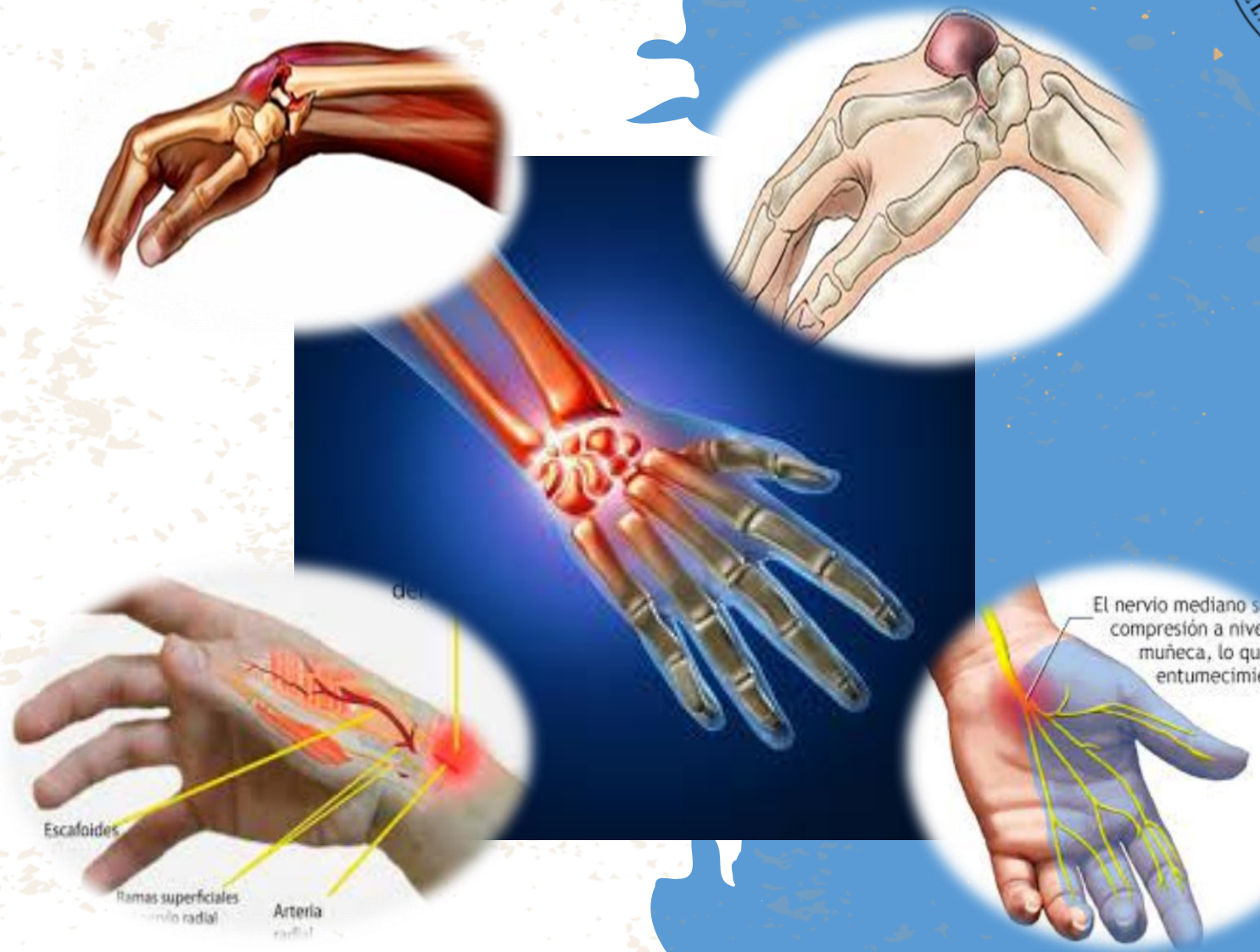



Lesiones de muñeca y mano



Traumáticas-Degenerativas
Fracturas-esguinces
Quiste Sinoviales
tendinitis
Sd. Del Túnel carpiano



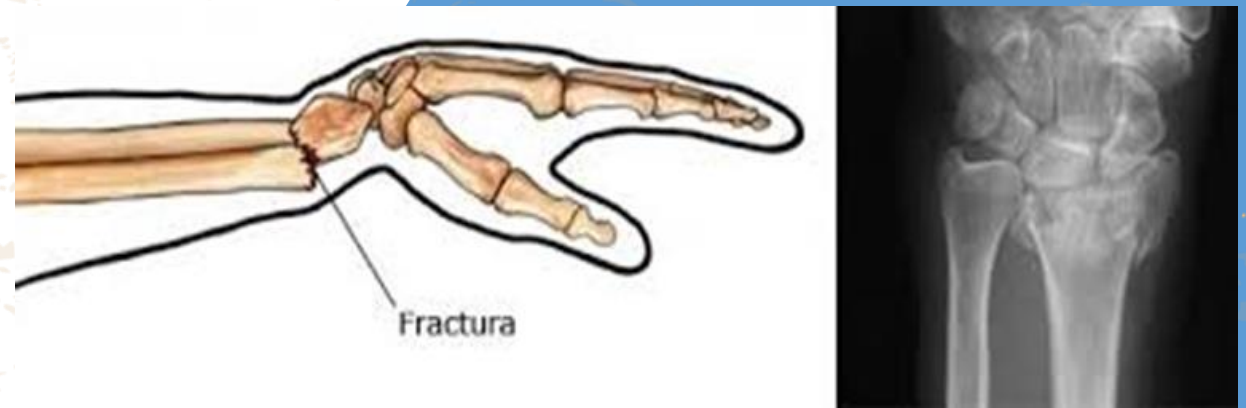


Fractura de muñeca: Fractura distal de radio

Muy frecuente e 75% de las fracturas de antebrazo, personas de 20-40 a y > 60 mujeres.

El mecanismo de lesión mas frecuente es por caída con extensión de muñeca

Puede presentar complicaciones secuelas posterior a la ortopedia
dolor en zona de la muñeca

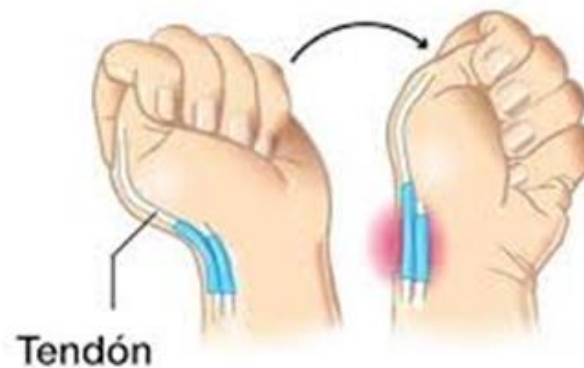
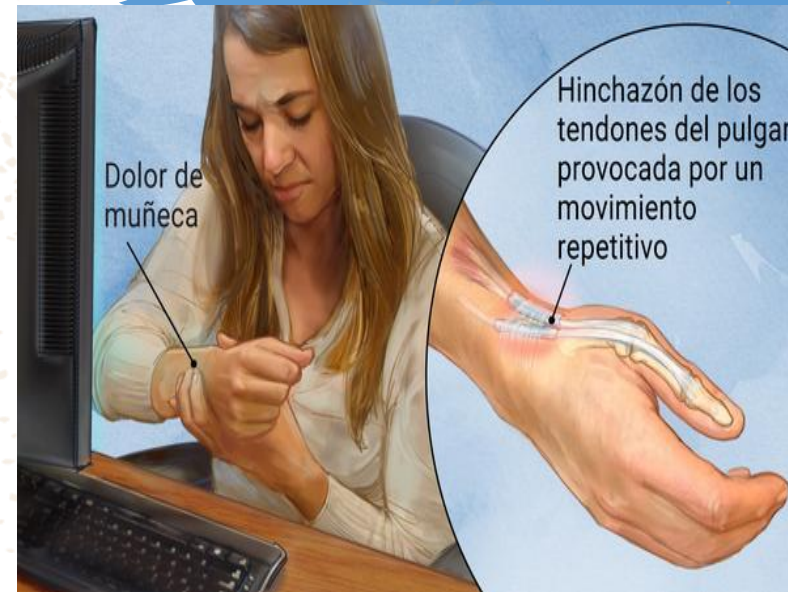
Tenosinovitis de Quervain

Lesión del abductor largo del pulgar y del extensor corto del pulgar en el primer compartimento extensor dorsal.

– Frecuentes en mujeres > durante etapa de lactancia y embarazo

Tratamiento conservador

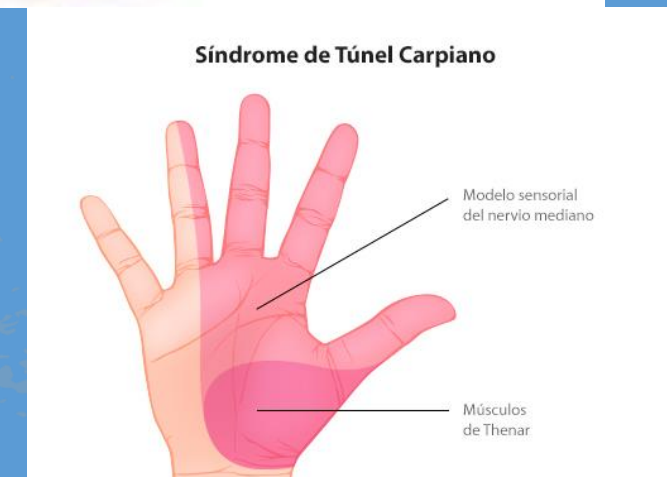
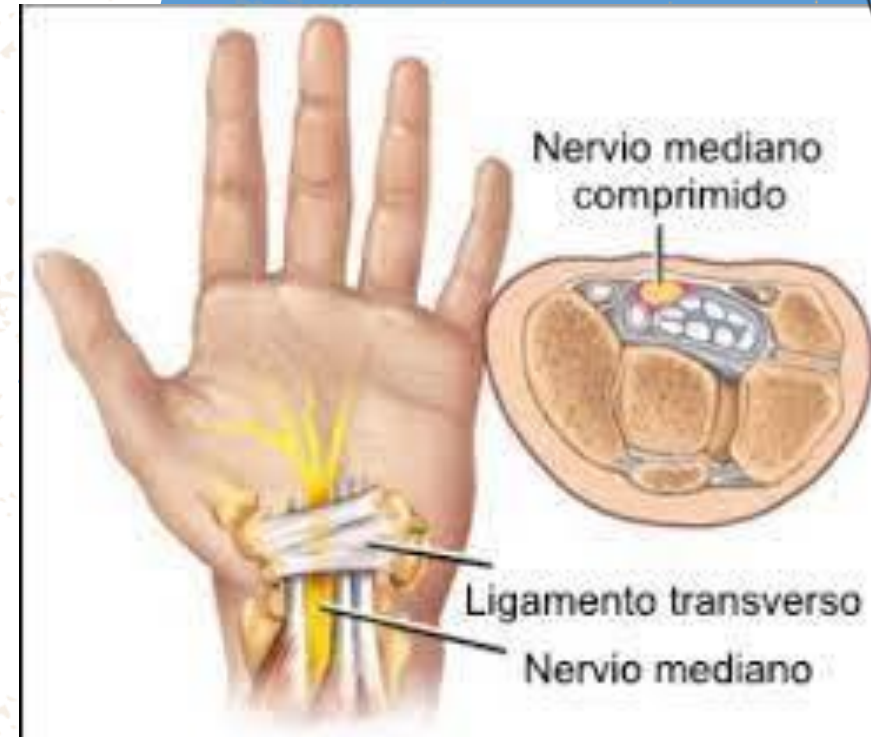
Síndrome del Túnel Carpiano:

Mononeuropatía periférica por atrapamiento más común. Presenta una relación 7:1 de mujeres con respecto a hombres y generalmente afecta a adultos entre 40 y 60 años

.Causas: tenosinovitis de los tendones de los músculos flexores de la mano disminuyendo el espacio del túnel Secundario a enfermedad sistémica.

Presenta dolor en la zona y puede presentar adormecimiento en el recorrido del nervio mediano

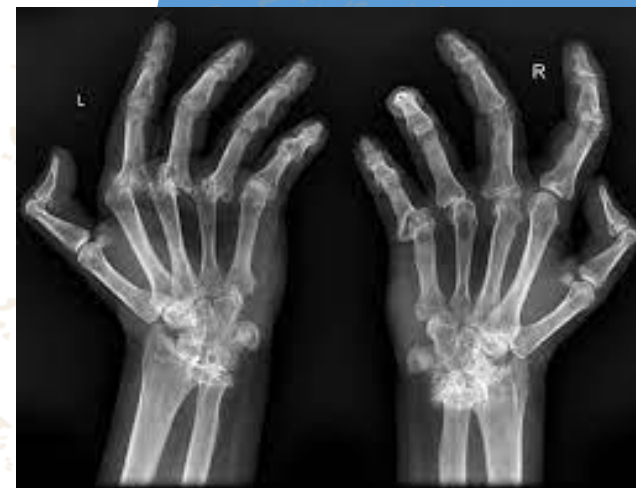
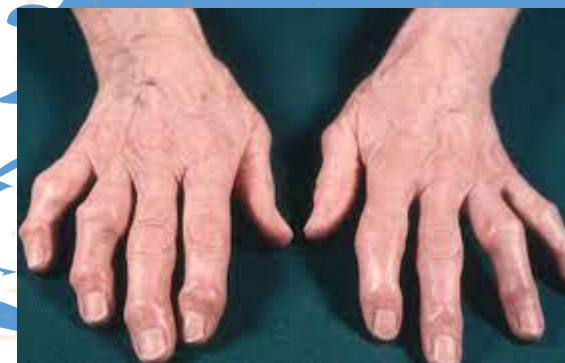
Artrosis

La incidencia de artrosis primaria aumenta con la edad. Es > en mujeres en AM

La frecuencia de compromiso de las articulaciones es la siguiente): interfalángicas distales → carpometacarpiana del pulgar → interfalángicas proximales → metacarpofalángicas.

- Dolor en zona articulares
- Rigidez
- Deformidad.
- Nódulos



Artritis

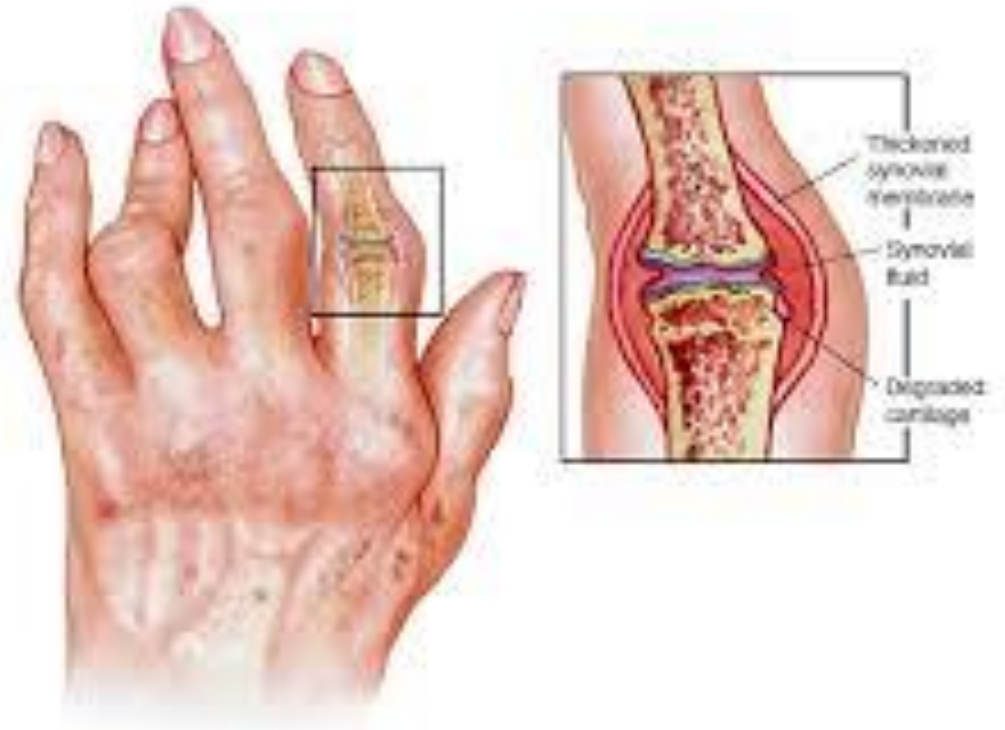Aspectos generales

Enfermedad sistémica inmunitaria, que afecta las articulaciones y sus tejidos adyacentes.

Presenta dolor, deformidad, rigidez, hinchazón

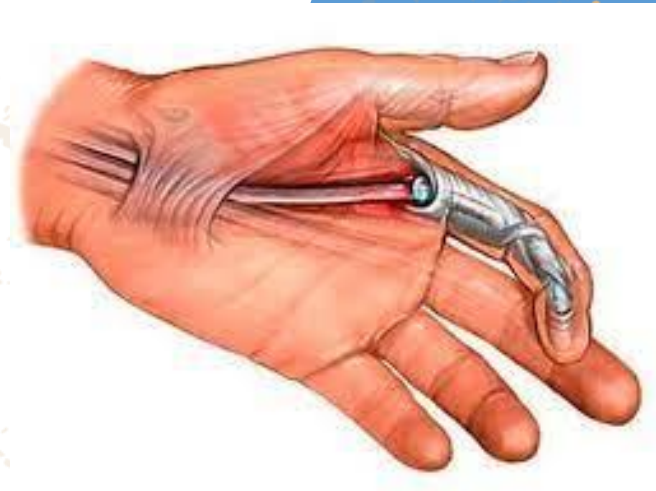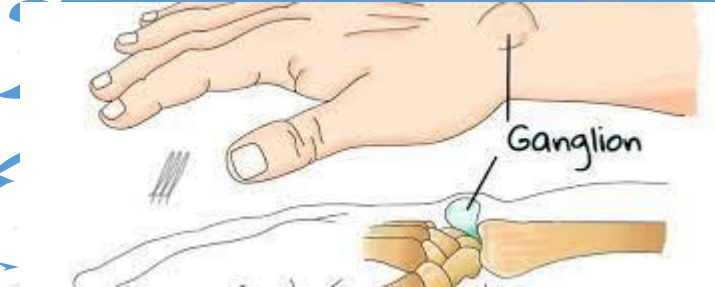– Los nódulos subcutáneos son las manifestaciones extraarticulares más comunes de la artritis reumatoide (AR) en las extremidades superiores y los presentan el 20% al 25% de los pacientes.

Otras afectaciones según severidad



Quistes sinoviales; son tumefacciones benignas de estructura quística que suelen localizarse en una zona próxima a una articulación o vaina tendinosa. Frecuentemente aparecen en la muñeca

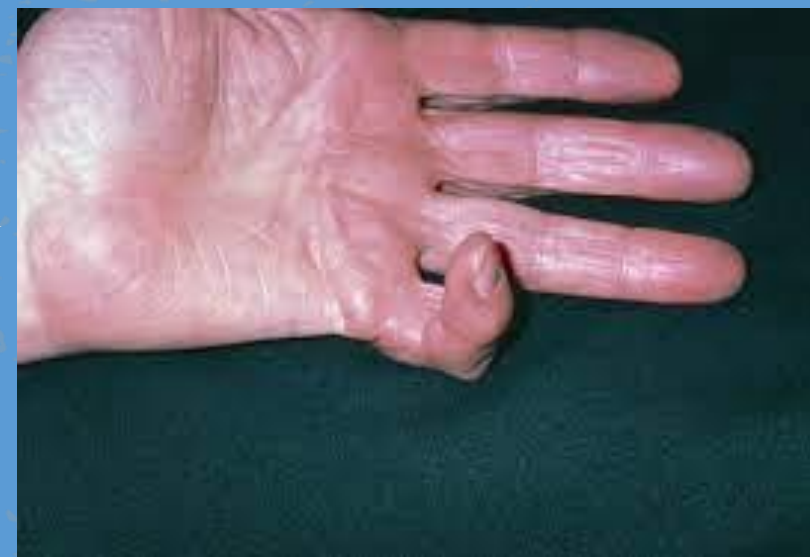Dedo en Gatillo «tenosinovitis estenosante». Se produce cuando una inflamación estrecha el espacio dentro de la vaina que rodea el tendón del dedo afectado





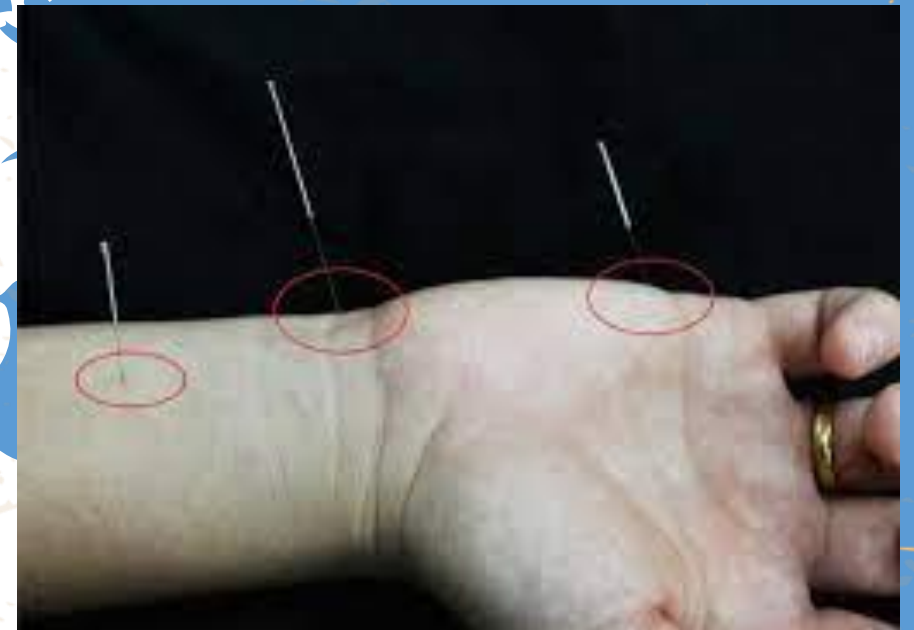Enfermedad Dupuytren

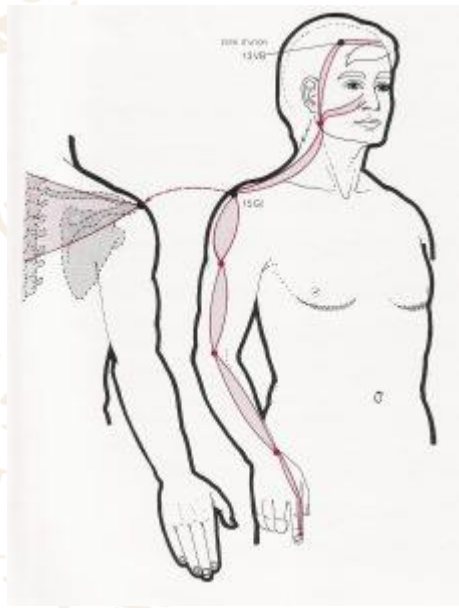
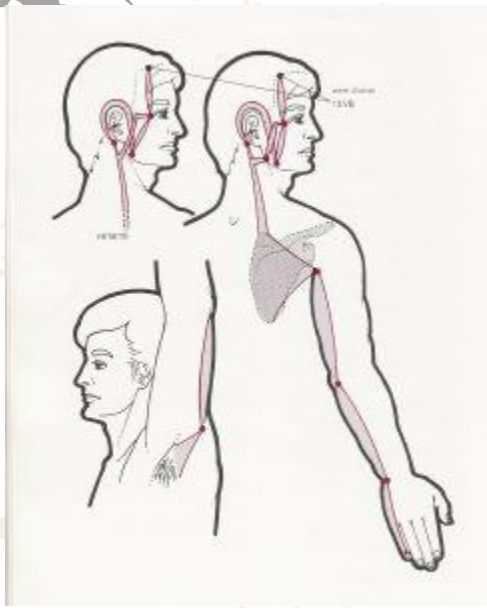
Es una enfermedad progresiva, caracterizada por fibrosis, seguida por engrosamiento y acortamiento de la aponeurosis palmar y sus prolongaciones digitales; se considera un desorden fibroproliferativo



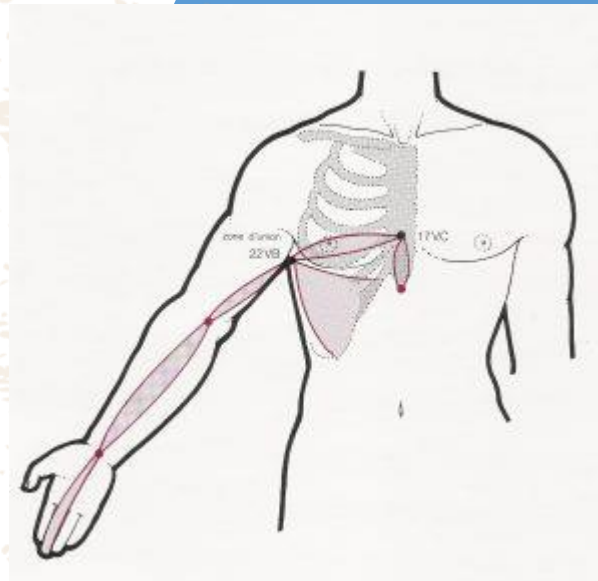
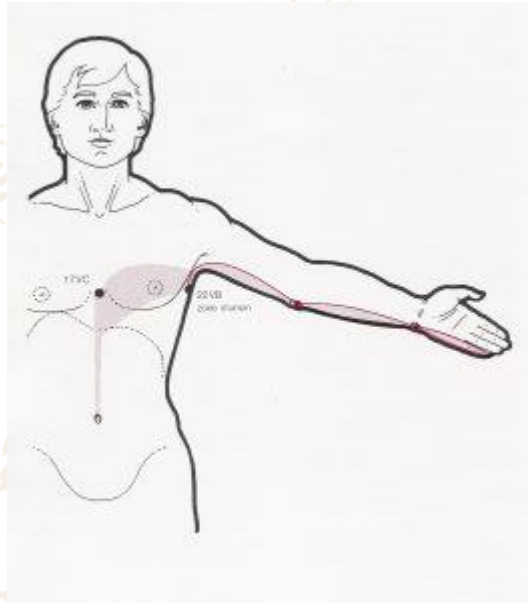
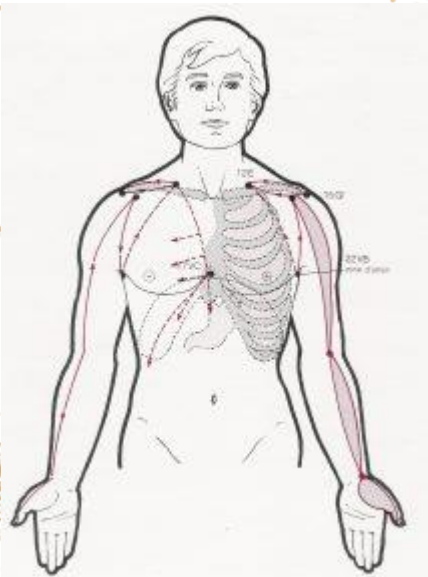
Tratamiento MTC Acupuntura moxibustión electroacupuntura

- Identificar puntos dolorosos
- Recorrido del canal
- Canal tendinomuscular
- Estructuras y órganos relacionados





Canal tendinomuscular Jing Jin



Acupuntura:

Dolor de muñeca

Zona palmar:

P9 -C7- PC7 P7

puntos Ashi

Canal de C

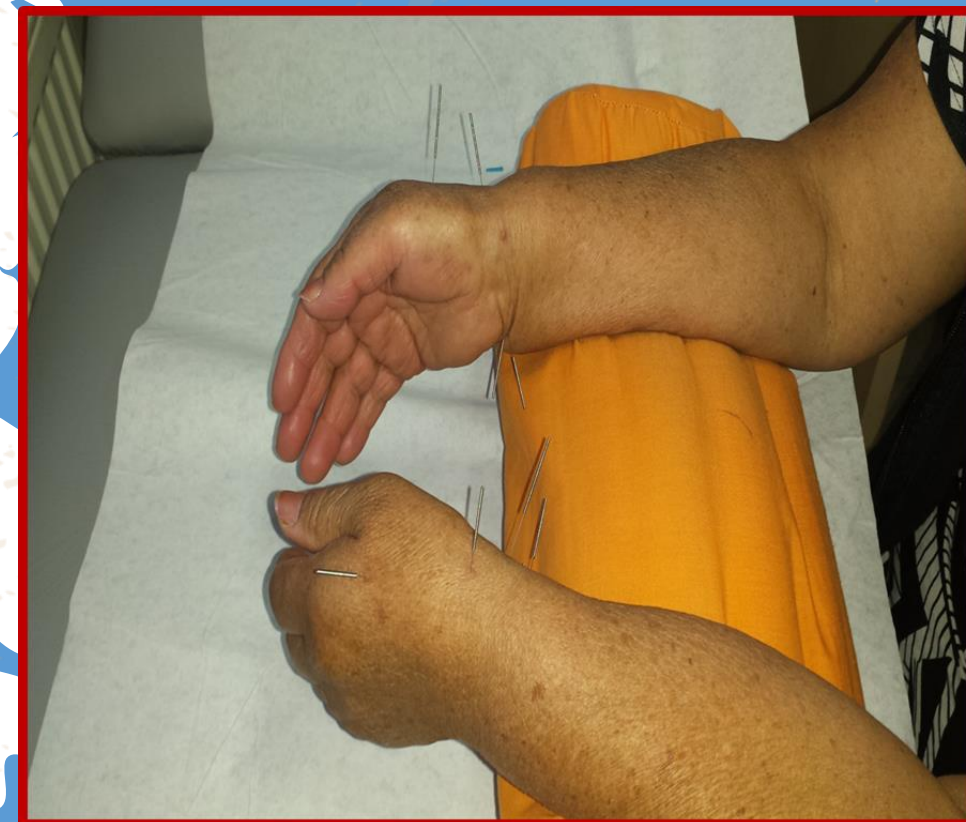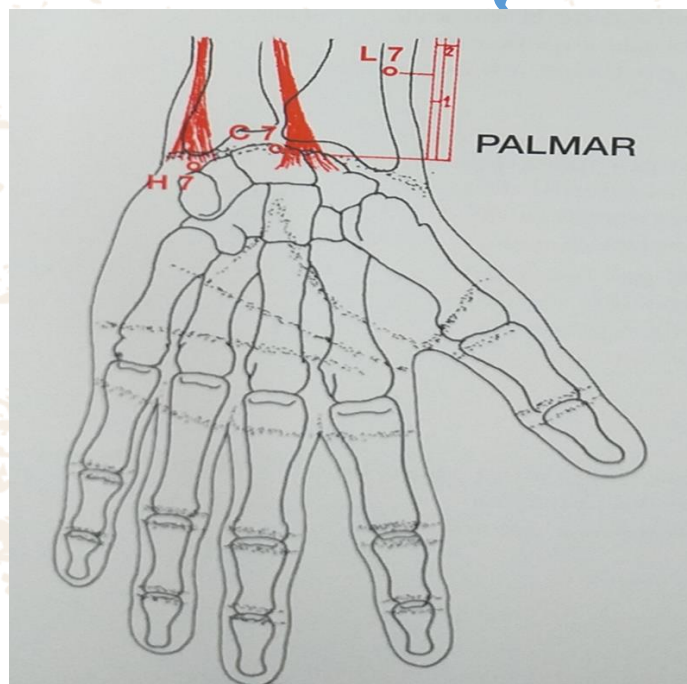
Canal P

Canal PC

Dolor Agudo IG 4

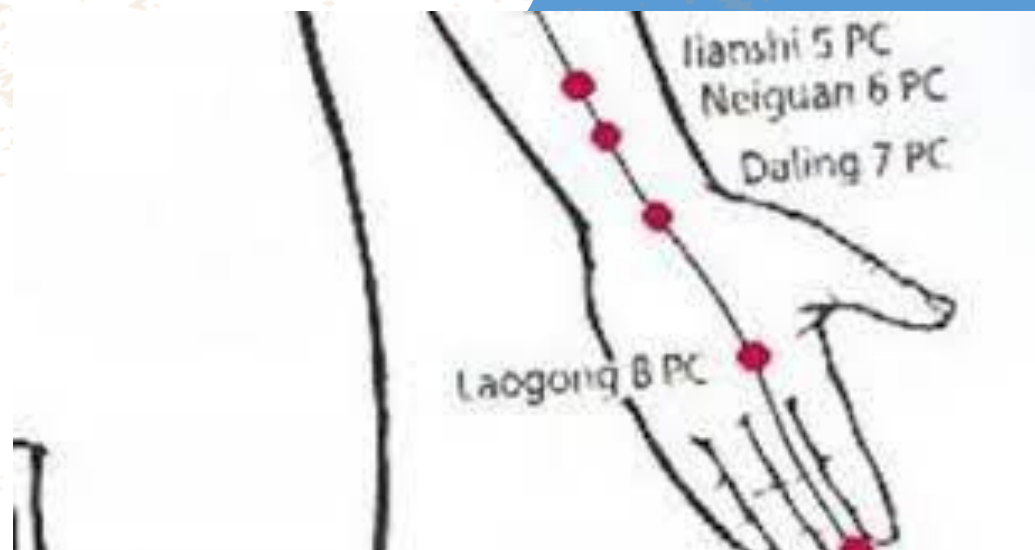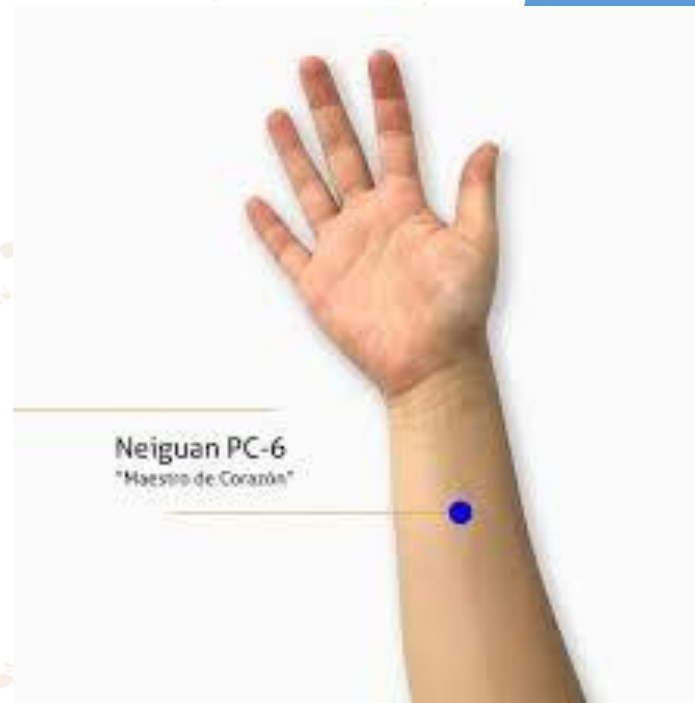Moxibustion

electroacupuntura





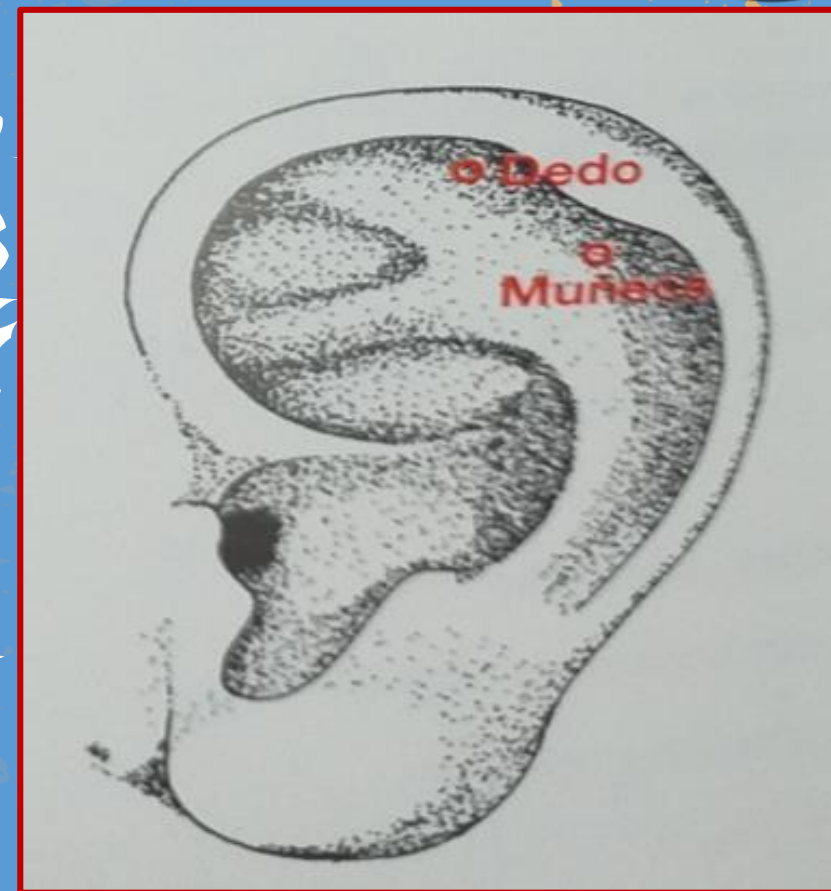
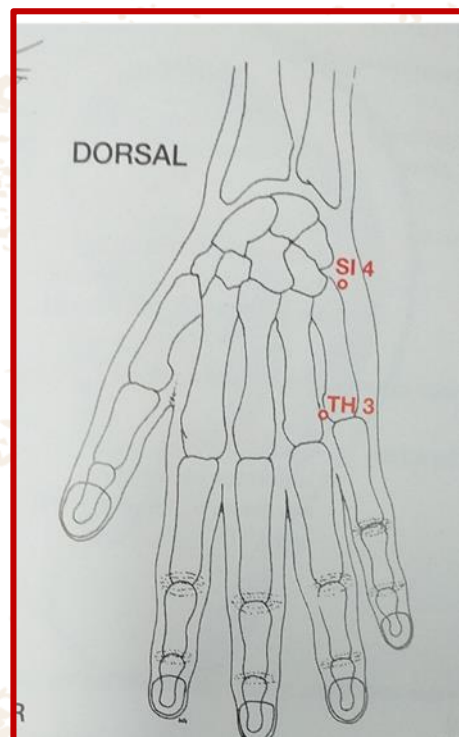
Dolor cara palmar:
Tendinitis flexores
dolor articular

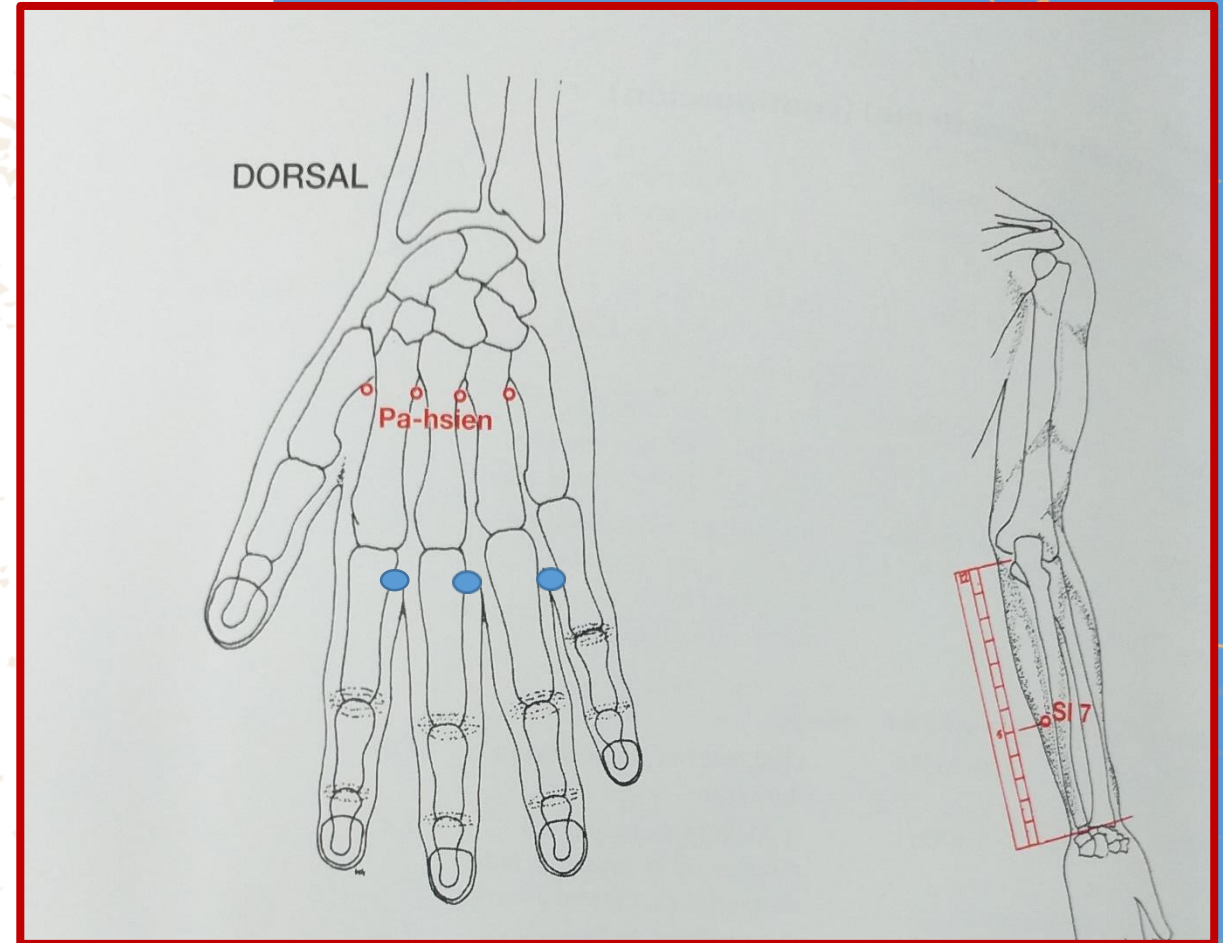



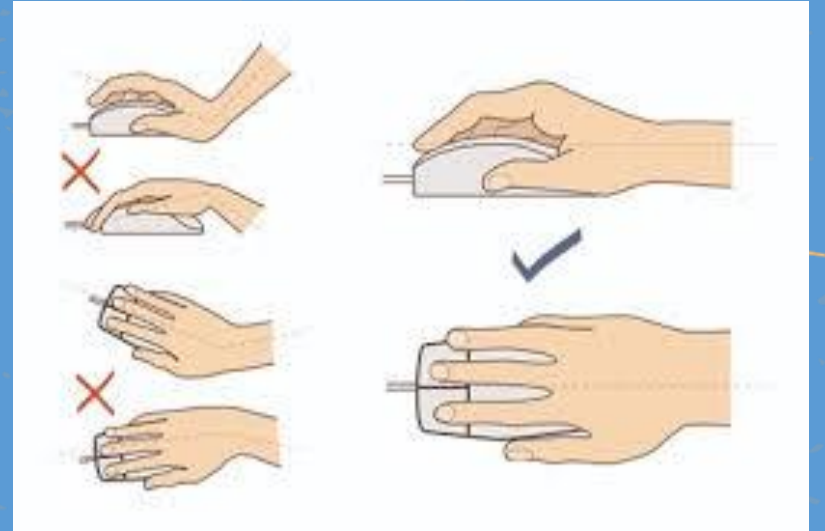
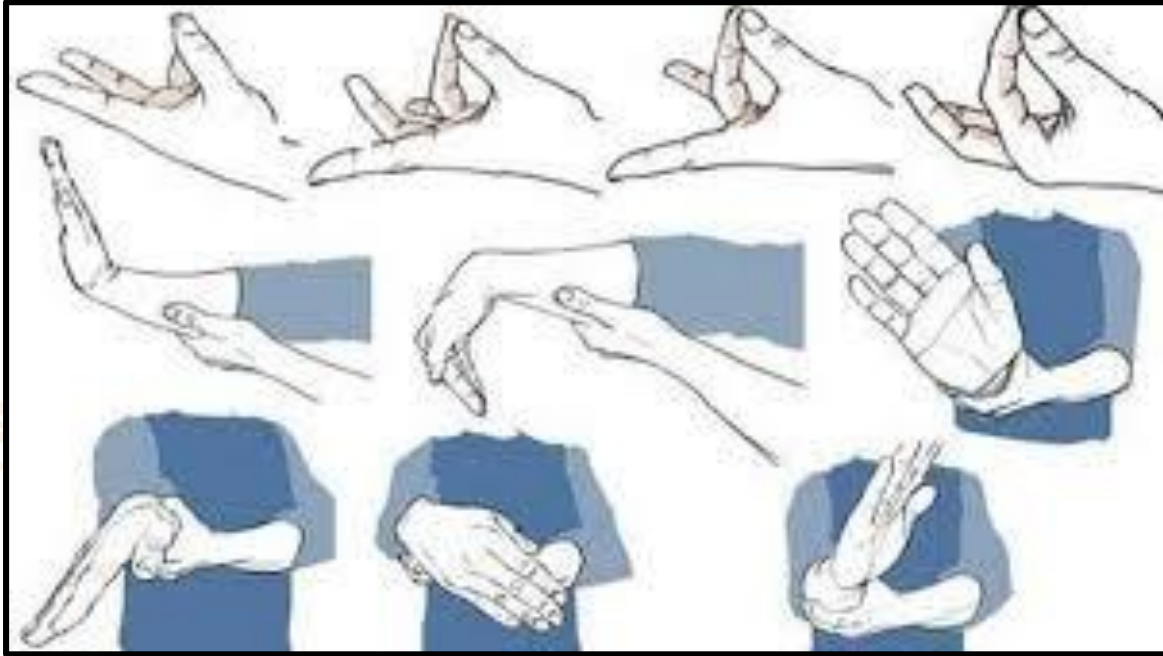
Acupuntura:

Dolor de muñeca
Zona dorsal: **Canal SJ**

Dolor Agudo IG 3









Zhan J y Zheng J 1984. Fundamentos de Acupuntura y Moxibustion de China.24 Beijing.
Ediciones en lenguas extranjeras. pp 273-275

Chaitow L . 2006. Acupuntura y Tratamiento del Dolor. Bella Terra . Pp 80-92- 101-107

<http://www.docenciatraumatologia.uc.cl/artrosis-y-artritis-de-mano-y-muneca/>