

ESCUELA CHILENA DE ACUPUNTURA
Curso de Medicina Occidental
Módulo II: Anatomía y Fisiología



Sistema Reproductor

DRA. VALENTINA QUINTANA S.

Indiferenciado

- Gónadas
- Mesonefros (cuerpo wolfiano)
- Conductos mesonéfricos (wolfianos)
- Conductos müllerianos
- Vejiga (retraída hacia arriba)
- Seno urogenital



La testosterona de los testículos fetales actúa localmente sobre los conductos wolfianos causando en ellos la persistencia y la diferenciación. El factor inhibidor mülleriano, también segregado por los testículos fetales, causa la degeneración de los conductos müllerianos

Mujer

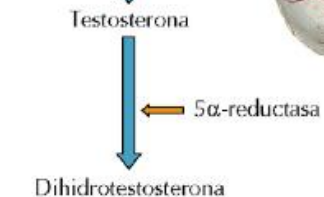
- Ovario
- El conducto wolfiano degenera y el conducto mülleriano persiste en ausencia de testosterona
- Trompas de Falopio
- Conducto de Gartner
- Epoóforo
- Apéndice vesicular
- Paraoóforo
- Ovario
- Útero
- Ligamento redondo
- Vagina superior
- Vestigio del conducto de Wolff
- Uretra
- Vagina inferior
- C. de Skene
- Glándulas de Bartolino

Hombre

- Testículos
- Conducto mülleriano en degeneración
- Conducto wolfiano persistente (vaso deferente)
- Vaso deferente
- Vesículo seminal
- Utrículo prostático
- Glándula prostática
- Glándula bulbouretral
- Vaso deferente
- Apéndice epididimario
- Apéndice testicular
- Epidídimo
- Conductos eferentes
- Testículos
- Gubernaculum

Indiferenciado

- Tubérculo genital
 - Zona del glande
 - Colgajo epitelial
 - Pliegue uretral
 - Surco uretral
 - Placa lateral (abultamiento labioescrotal)
 - Tubérculo anal
 - Fóvea anal



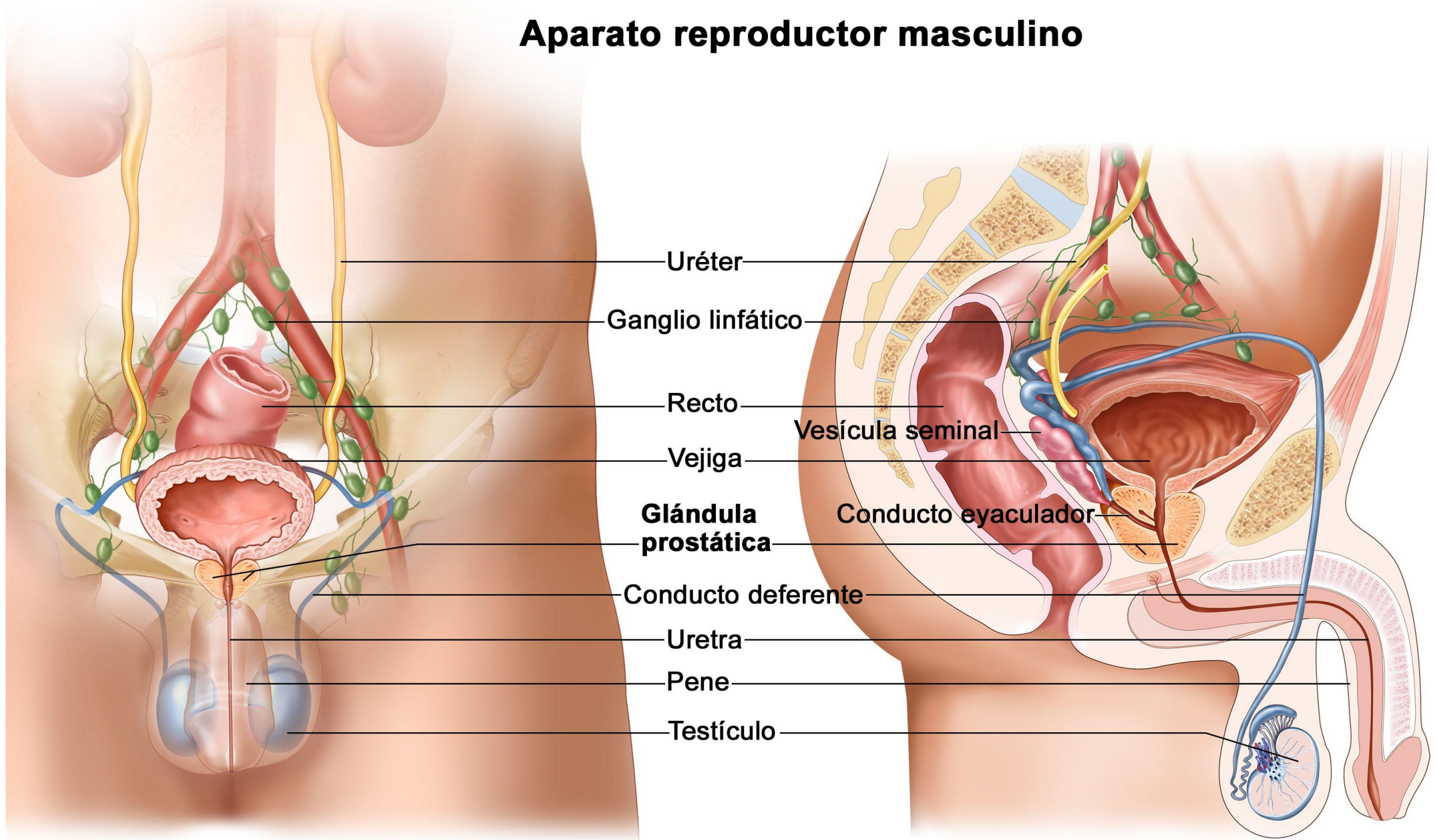
Mujer

- Glande
- Colgajo epitelial
- Cuerpo del clítoris
- Pliegues uretrales
- Hendidura urogenital
- Abultamiento labioescrotal
- Tubérculo anal
- Ano
- Cuerpo del clítoris
- Prepucio
- Glande del clítoris
- Orificio uretral
- Labio menor
- Labio mayor
- Vagina
- Rafe perineal
- Tejidos perianales, incluido el esfínter externo
- Ano

Hombre

- Glande
- Colgajo epitelial
- Cuerpo del pene
- Pliegue uretral
- Pliegue uretral fusionándose
- Rafe penescrotal
- Tubérculo anal
- Ano
- Orificio uretral
- Glande del pene
- Prepucio
- Cuerpo del pene
- Rafe del pene
- Escroto
- Rafe perineal
- Tejidos perianales, incluido el esfínter externo
- Ano

Aparato reproductor masculino



Uréter

Ganglio linfático

Recto

Vejiga

Glándula prostática

Conducto deferente

Uretra

Pene

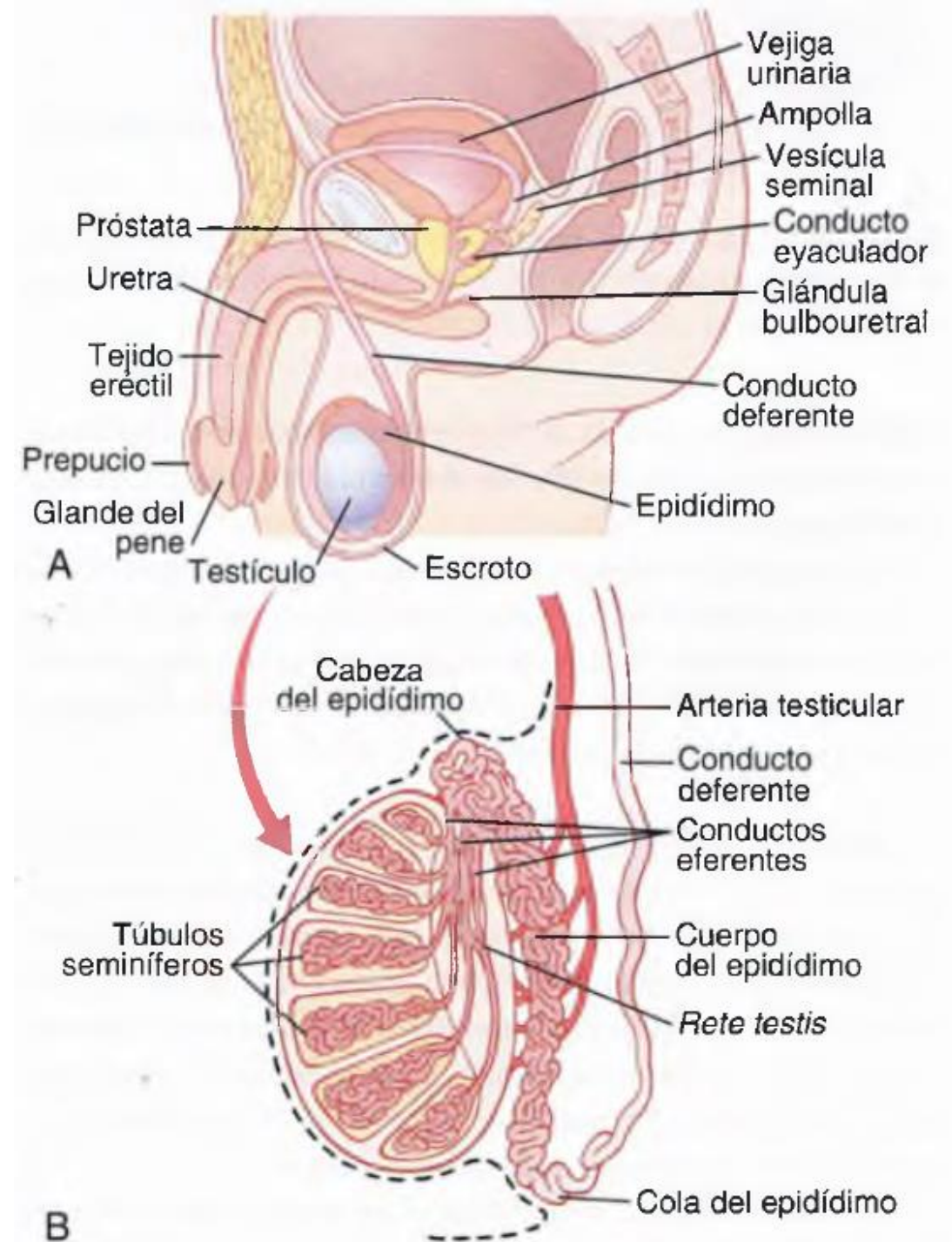
Testículo

Vesícula seminal

Conducto eyaculador

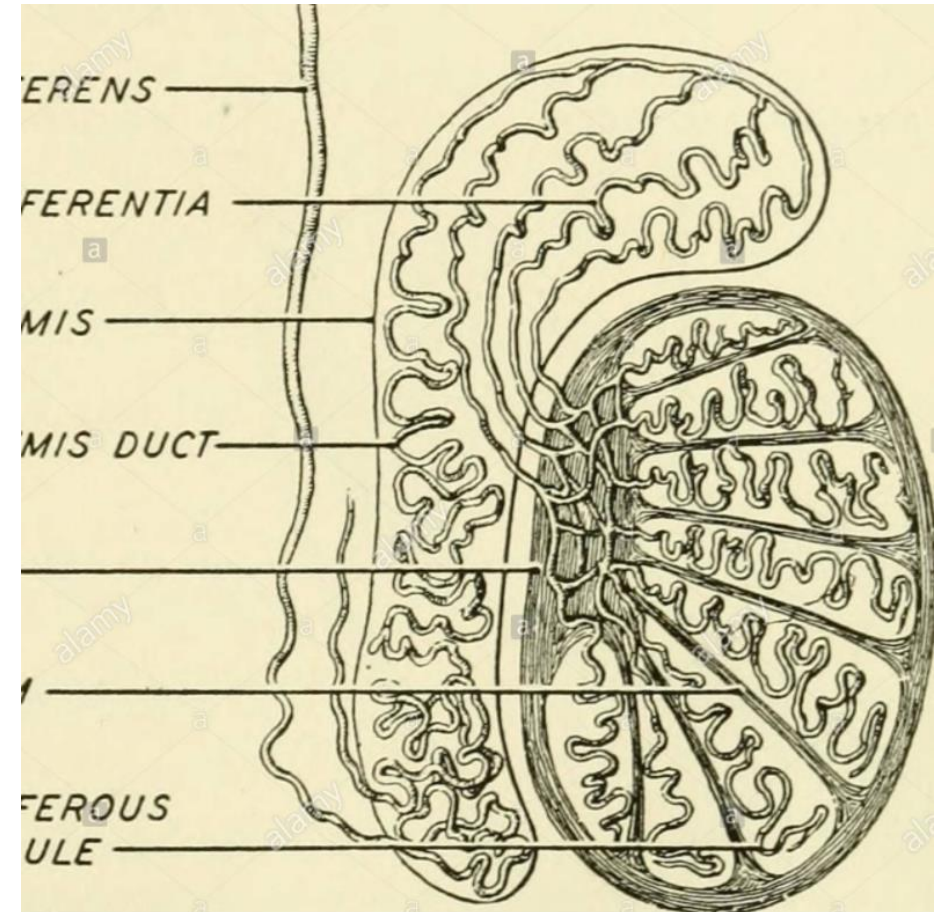
Testículos

- Glándulas ovoides de 5 x 2,5 cm, 10-15 g.
- Suspendidas por el cordón espermático
- Producen espermatozoides
- Producen andrógenos: testosterona
- túbulos seminíferos - rete testis – epidídimo
 - Células espermatógenicas
 - Células de Sertoli: apoyan espermatogénesis
 - Células de Leydig: testosterona



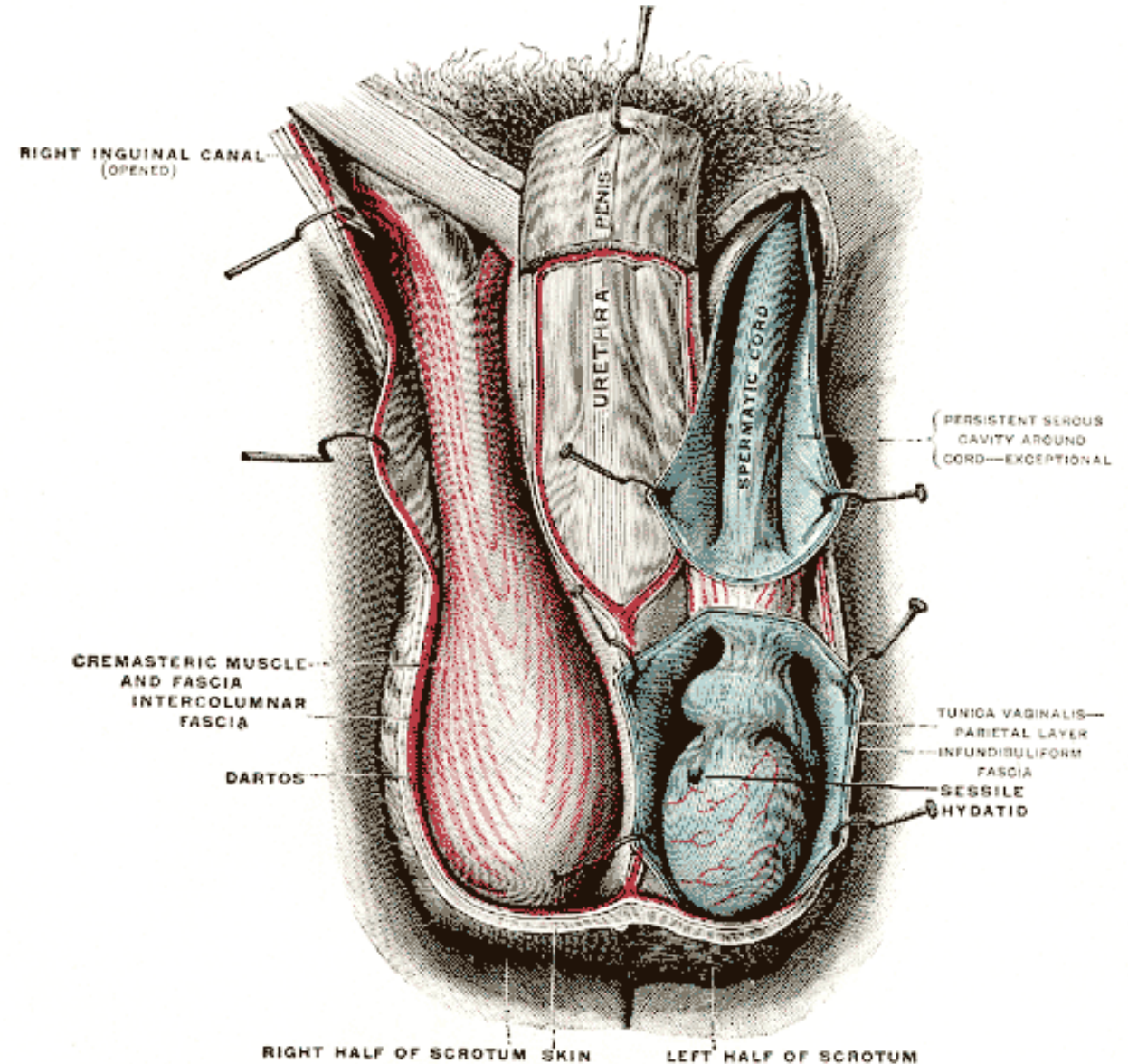
Epidídimo

- 4cm, zona superior y posterior de cada testículo
- Conducto del epidídimo: almacena espermatozoides
- Cola del epidídimo – conducto deferente: transporte hacia el conducto eyaculador – uretra
- Peristaltismo de sus conductos para la expulsión.



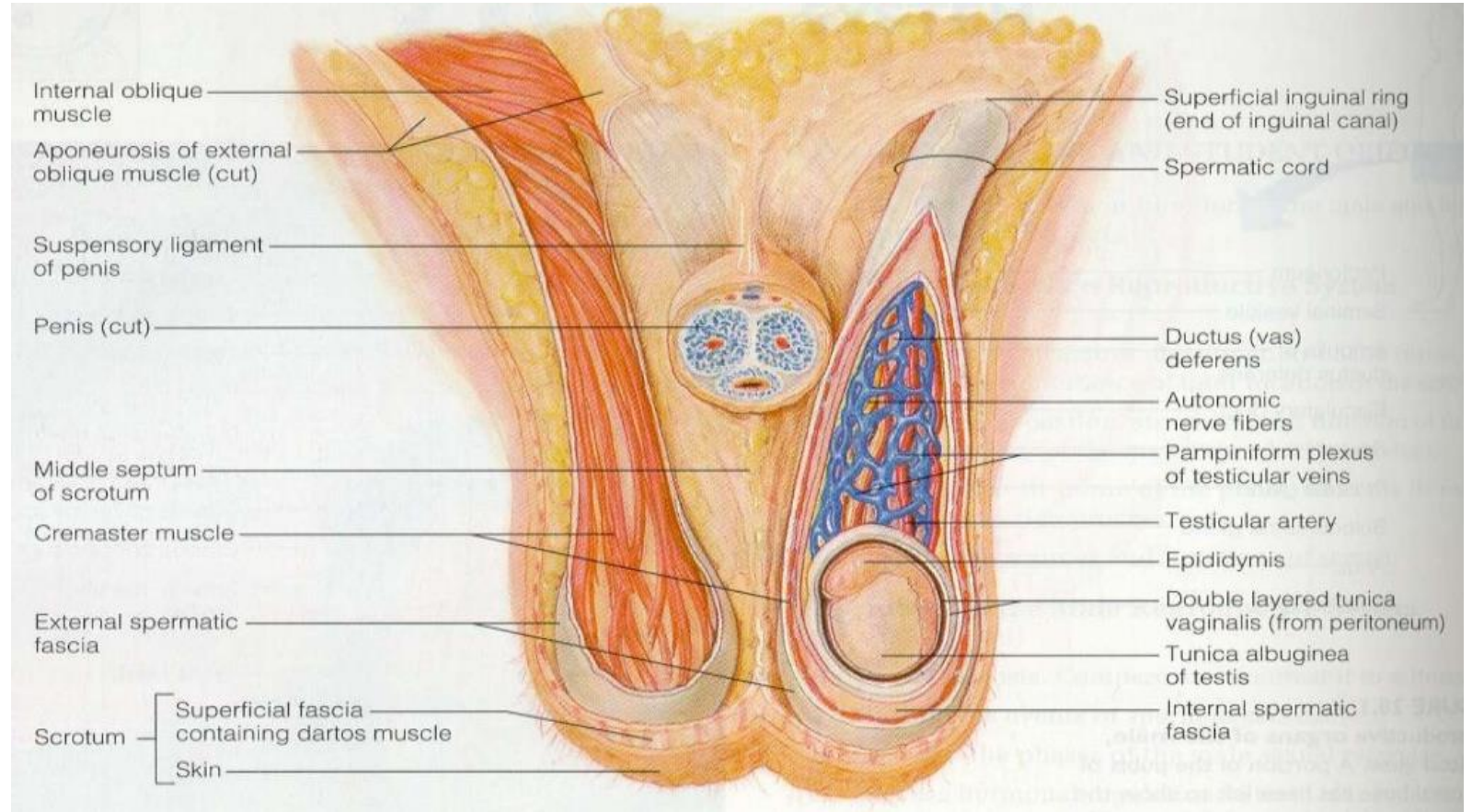
Escroto

- Saco cutáneo con: piel y fascia superficial – músculo dartos.
- Músculo cremáster – oblicuo interno
- Permite menor temperatura en los testículos



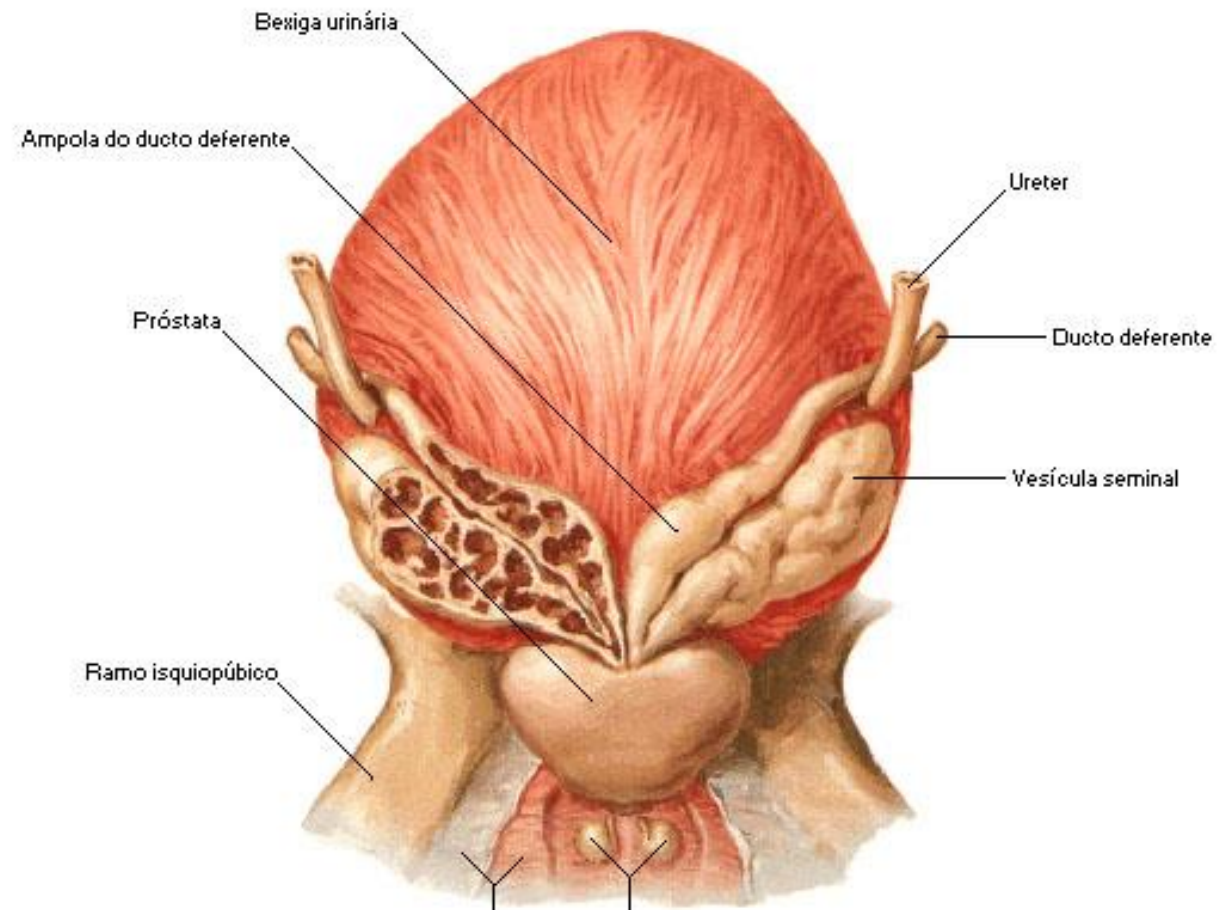
Conductos deferentes

- Desde la cola del epidídimo hasta el conducto eyaculador
- Transporte de espermatozoides durante la excitación sexual gracias a ondas peristálticas
- Dentro del cordón espermático (C. deferente, arterias, venas, vasos linfáticos, nervios y músculo cremáster)



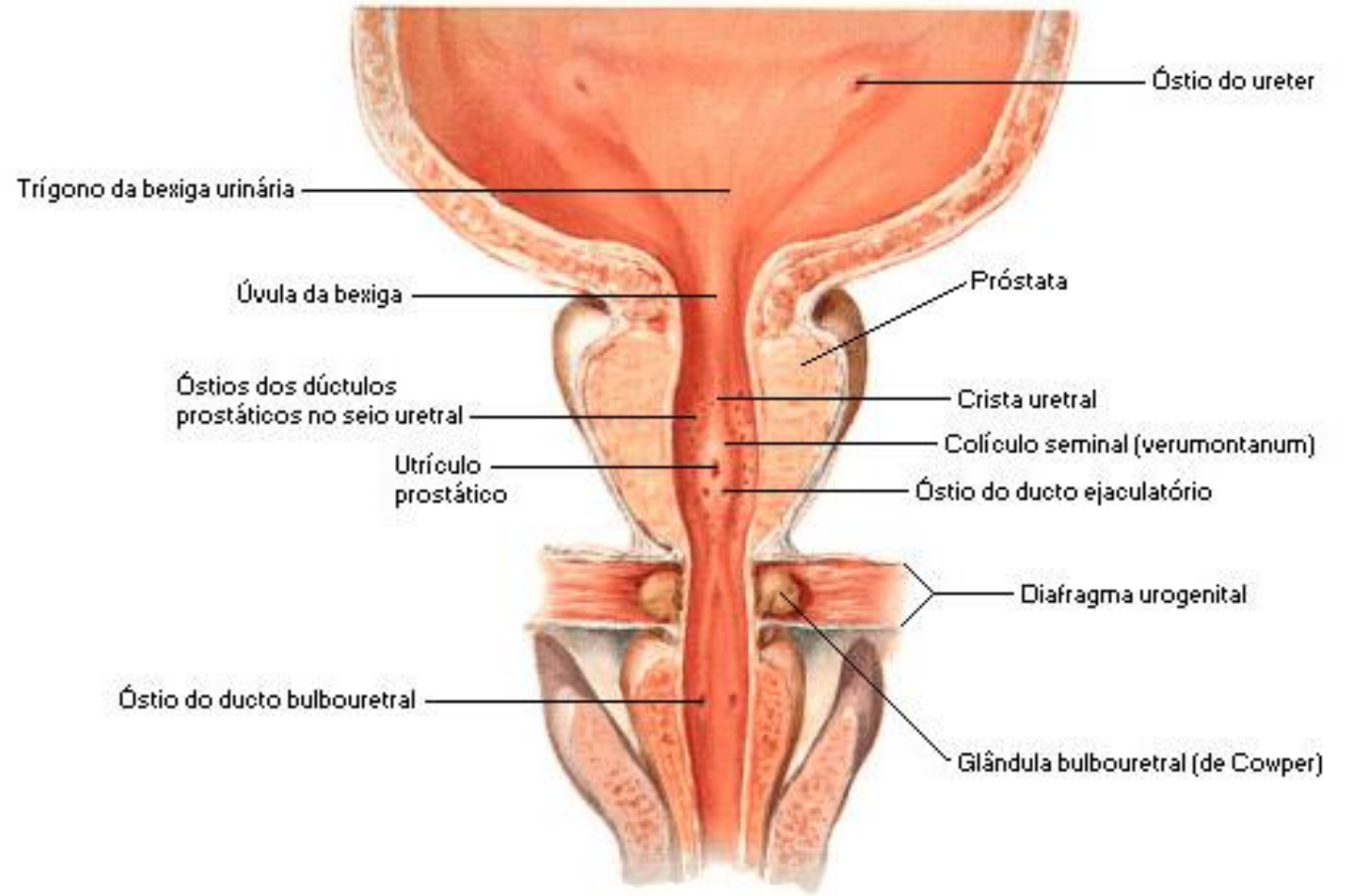
Vesículas seminales

- 2 largos tubos enrollados formando una estructura ovalada en la base de la vejiga.
- Secreción espesa y alcalina con fructosa, proteínas y otras sustancias.
- Sus conductos se unen a los conductos deferentes para formar el conducto eyaculador
- **conductos eyaculadores:** 2-2,5 cm, cerca del cuello de la vejiga. Pasan a través de la próstata y desembocan en la uretra.



Próstata

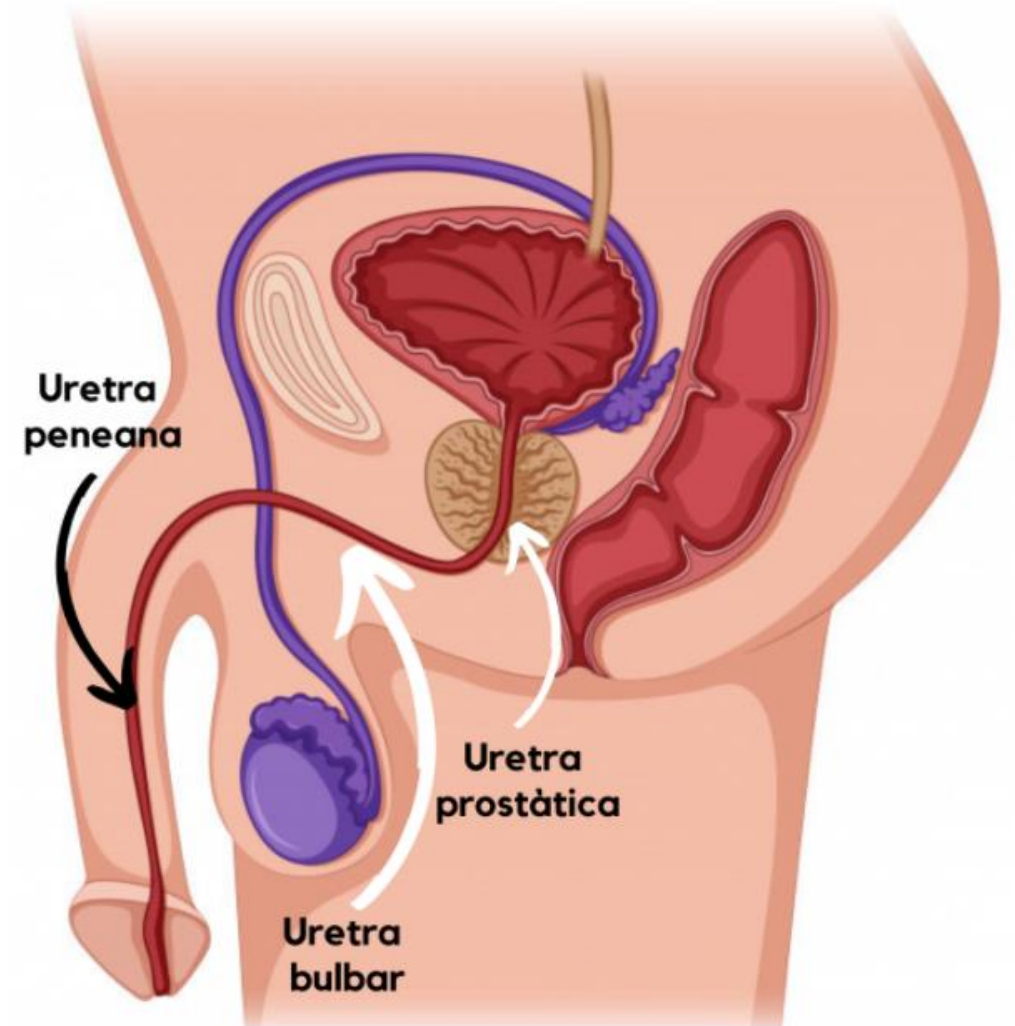
- Tamanho aprox. pelota de golf.
- Bajo la vejiga. Uretra prostática
- Crece lentamente y entre los 30 y 45 años permanece estable.
- Conductillos prostáticos desembocan en la uretra prostática
- Líquido prostático: lechoso y levemente ácido, con enzimas y sustancias antibióticas.



Bulbo uretral esquematicamente extendido

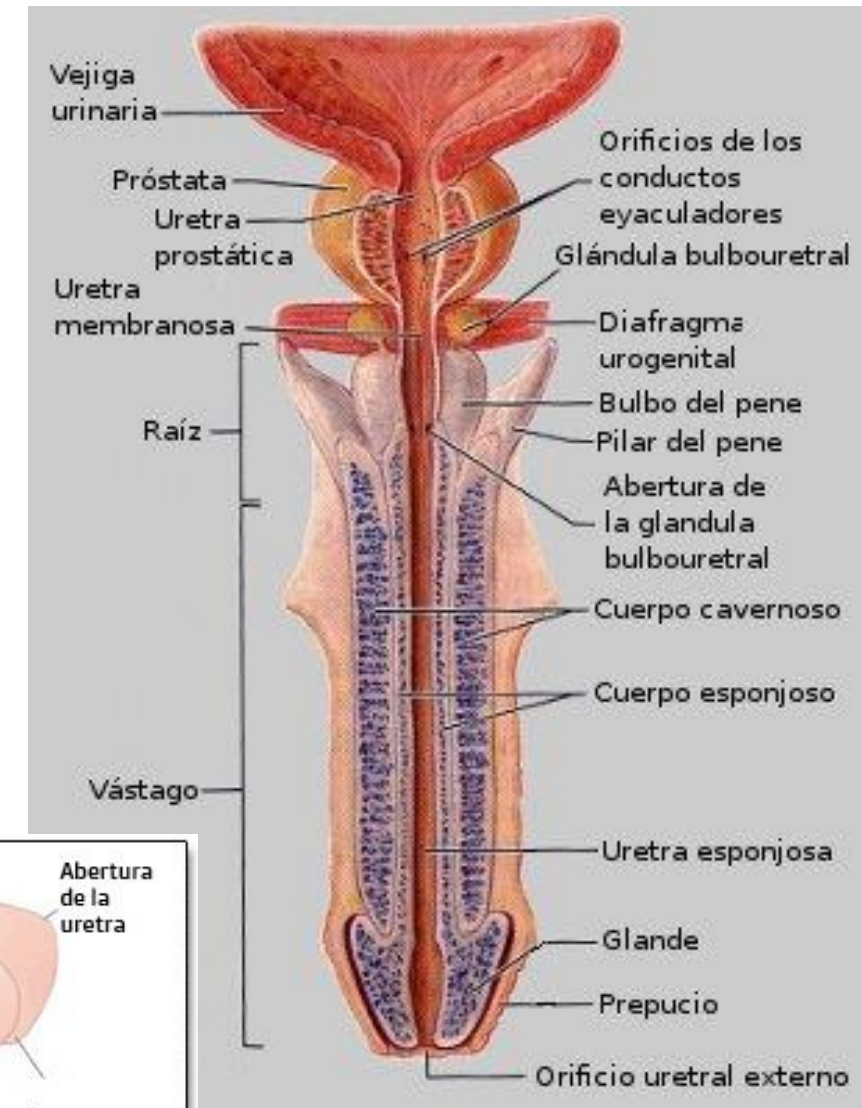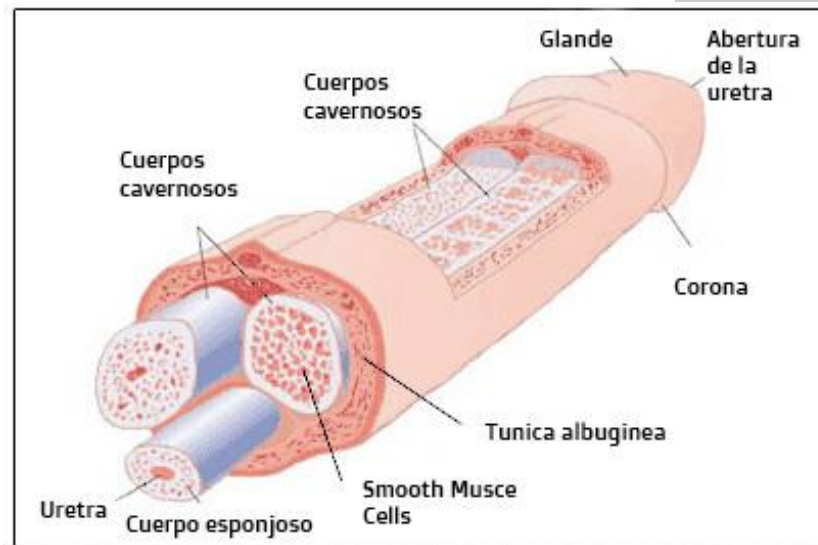
Uretra

- **Uretra prostática:** unos 3 cm, comienza en el trigono de la vejiga y desciende a través de la próstata. En ella desembocan los conductos de la próstata y c. eyaculadores
- **Uretra membranosa:** porción más corta, aprox. 1 cm. Rodeada por el esfínter uretral.
- **Uretra esponjosa:** más larga, aprox. 15 cm. La más estrecha y menos distensible. En ella desembocan los conductos de las glándulas bulbouretrales



Pene

- Copulación. Salida común de orina y semen.
- Cuerpo: piel fina. 3 cuerpos eréctiles
- Raíz: pilares y bulbo. Músculos profundos del periné (contracción – eyaculación)
- Glante: cuerpo esponjoso. Orificio externo de la uretra.
- Piel y fascias se prolongan: prepucio



Eyaculación y semen

Composición del semen humano

Color:	blanco opalescente
Olor:	característico, "lejía"
Volumen promedio:	2.5 – 3-5 mL
Densidad específica:	1.028
pH:	7.35 – 7.50
Cuenta espermática:	+/-100 millones/mL
Anormalidad límite:	menos de 20% de formas anormales

Otros componentes:

Fructosa (1.5-6.5 mg/mL)

Fosforilcolina

Ergotioneína

Ac. ascórbico

Flavinas

Prostaglandinas

Espermina

Ac. cítrico

colesterol, fosfolípidos

Fibrinolisisina, fibrinogenasa

Zinc

Fosfatasa ácida

Fosfato

Bicarbonato

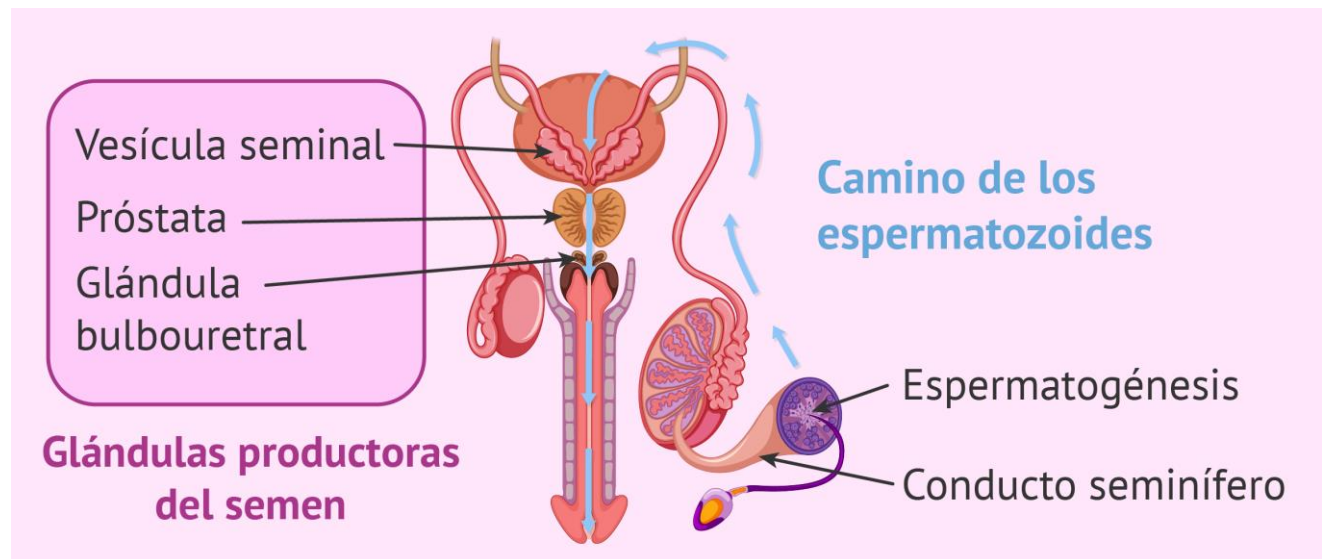
Hialurodinasa

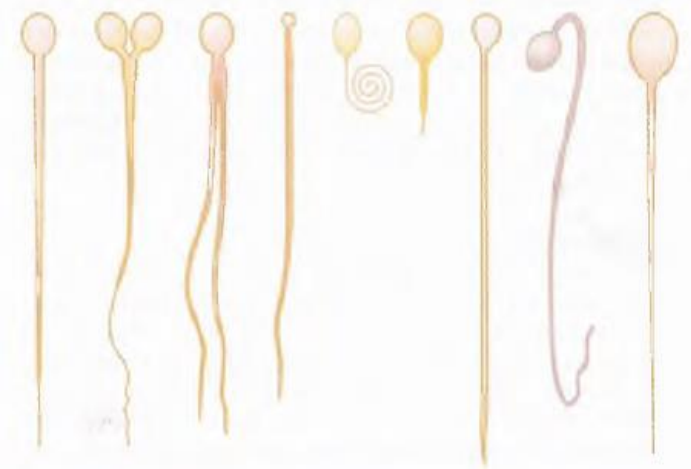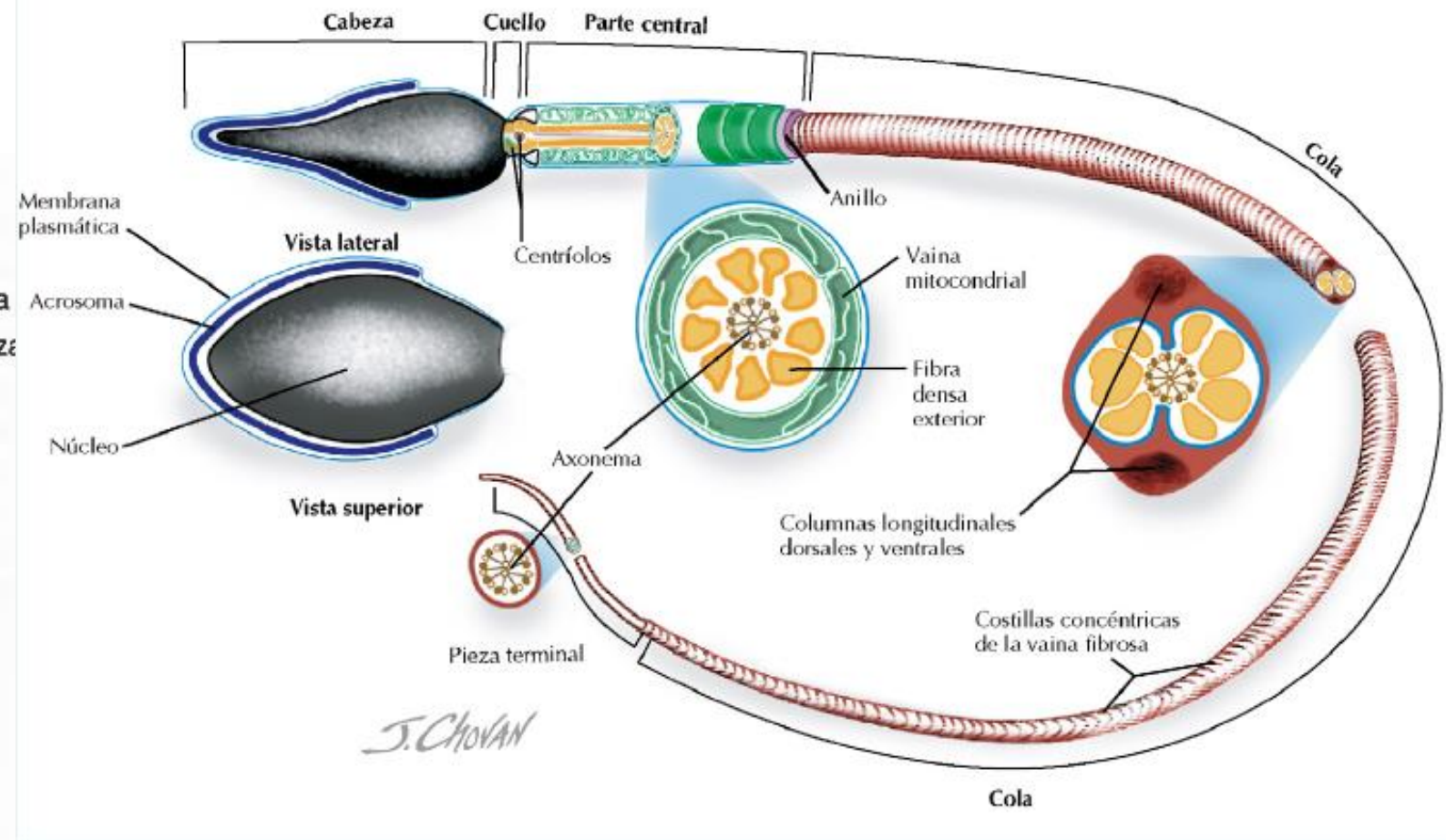
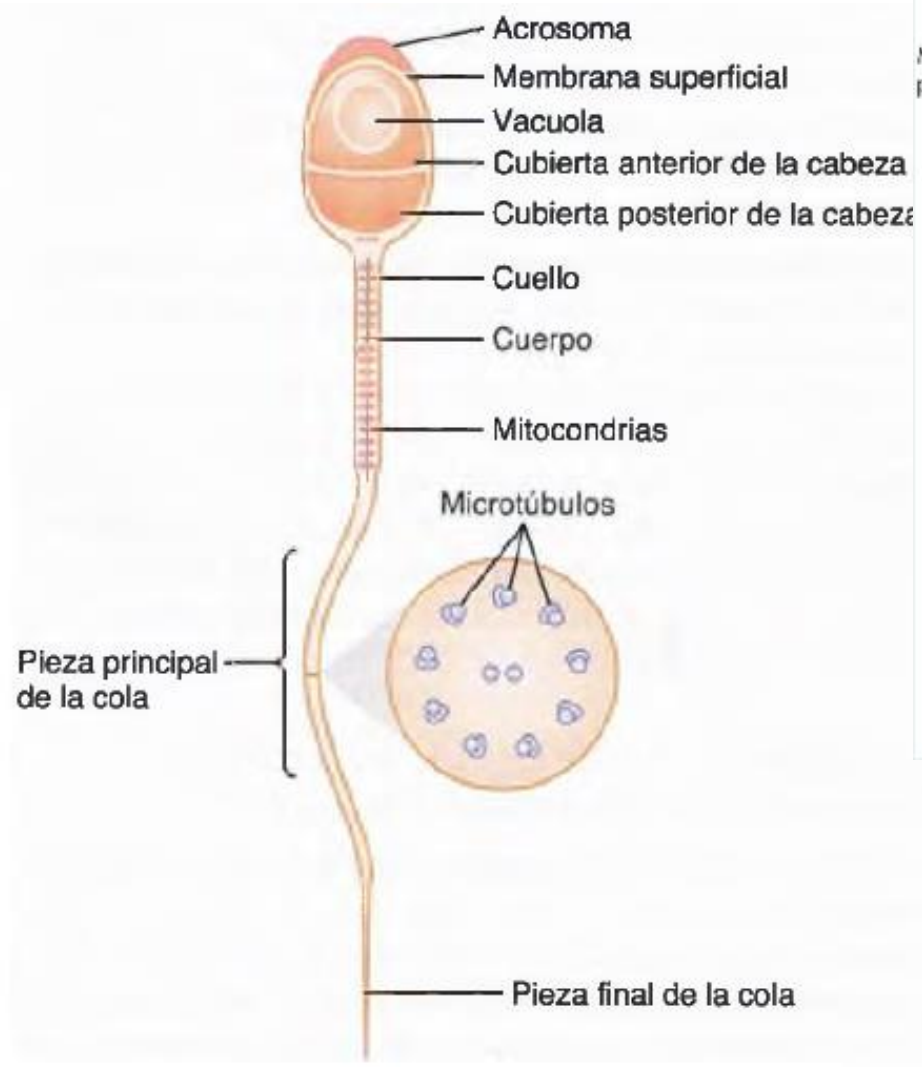
De las vesículas
Seminales (60% vol)

De la próstata
(20% vol)

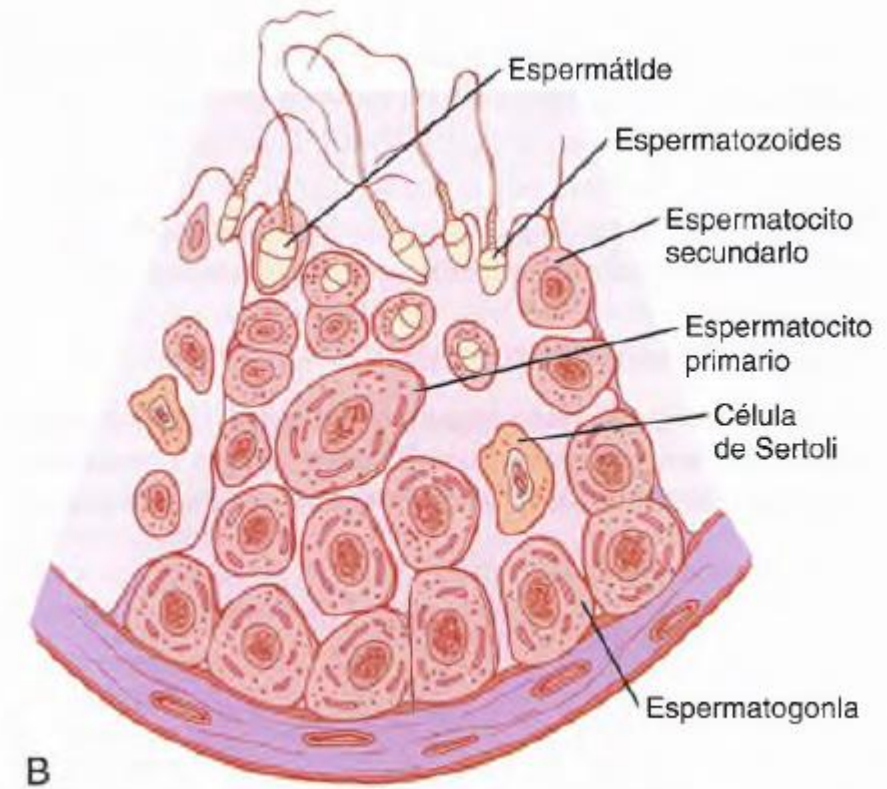
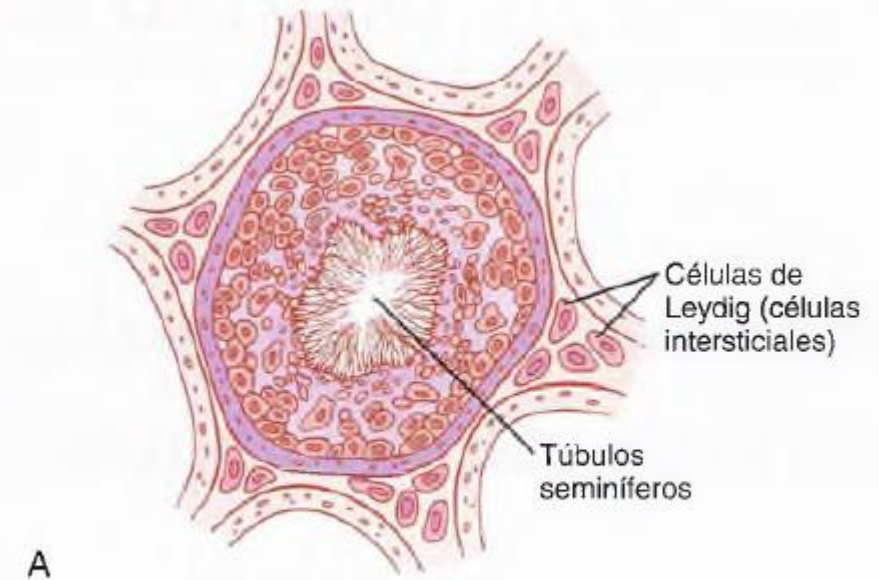
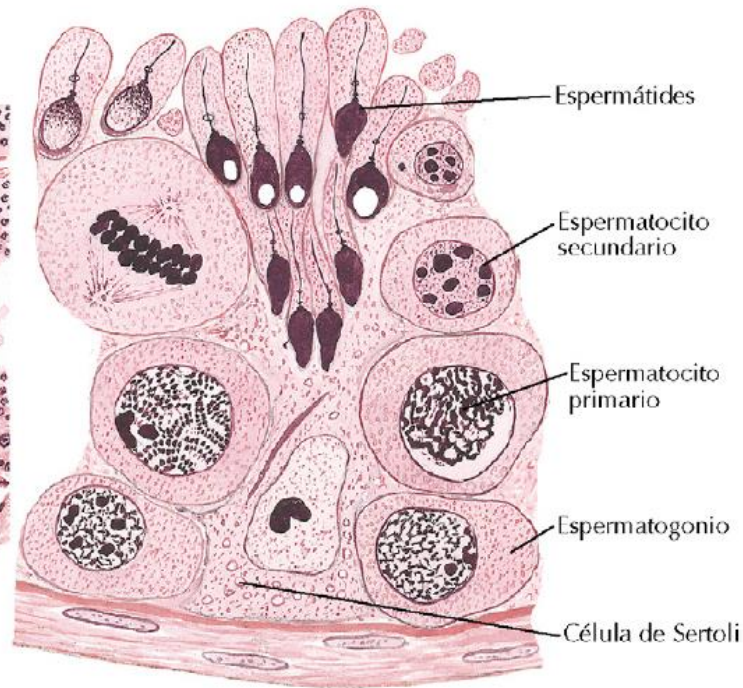
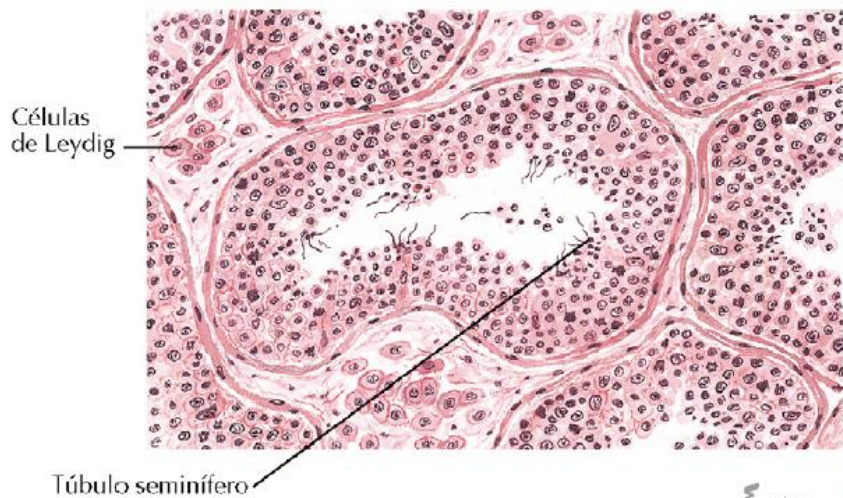
Amortiguadores

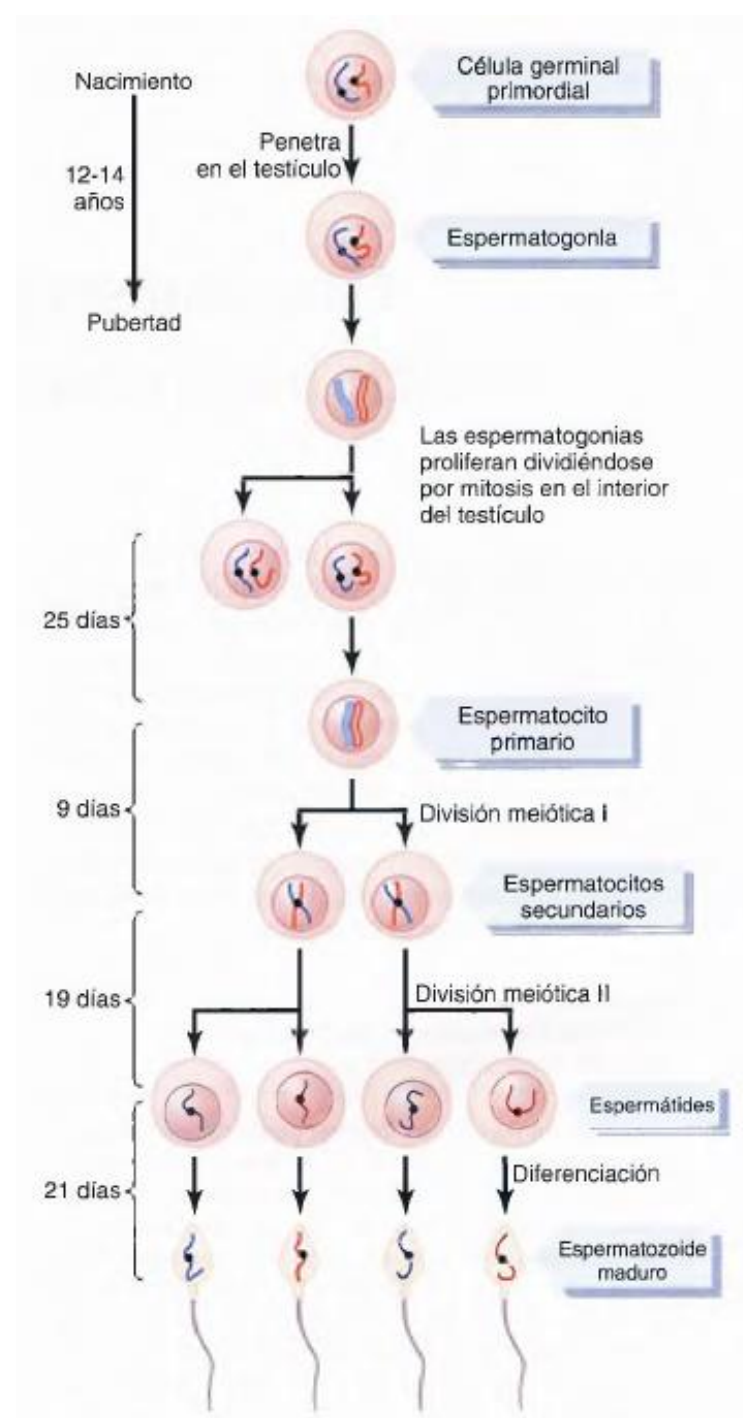
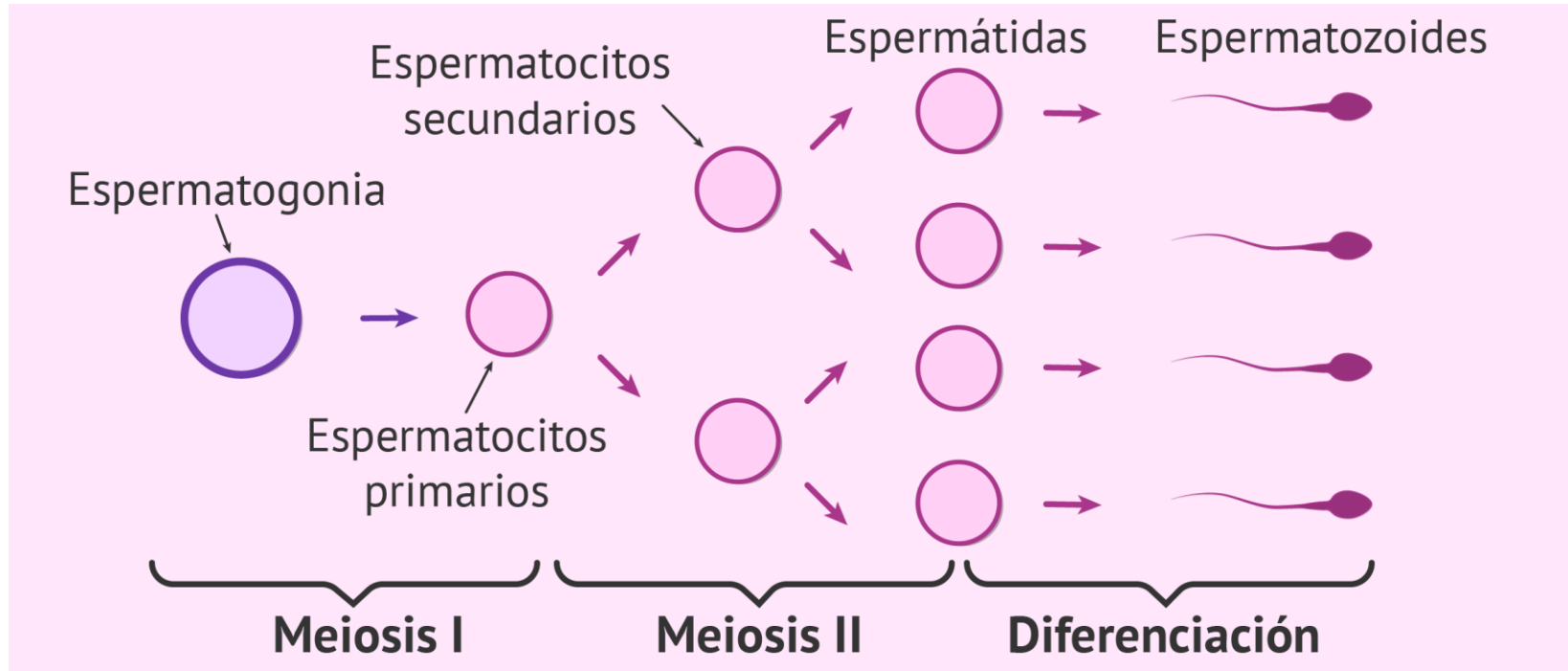
- Próstata: otorga apariencia lechosa
- Líquido de las vesículas seminales y glándulas bulbouretrales dan una consistencia pegajosa.
- Líquidos seminal = medio de transporte, nutrición y protección a los espermatozoides ante el medio ácido de la uretra masculina y vagina femenina.

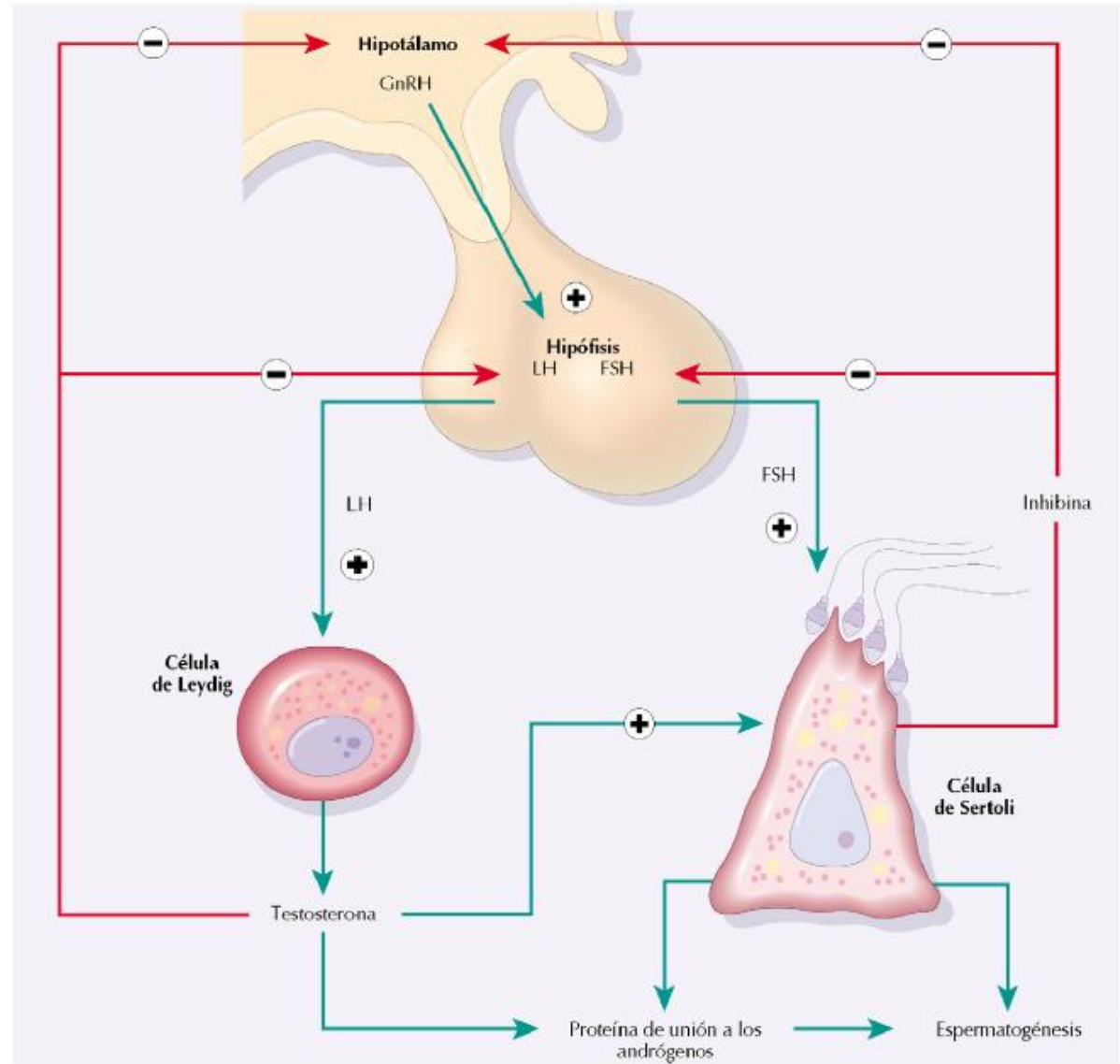
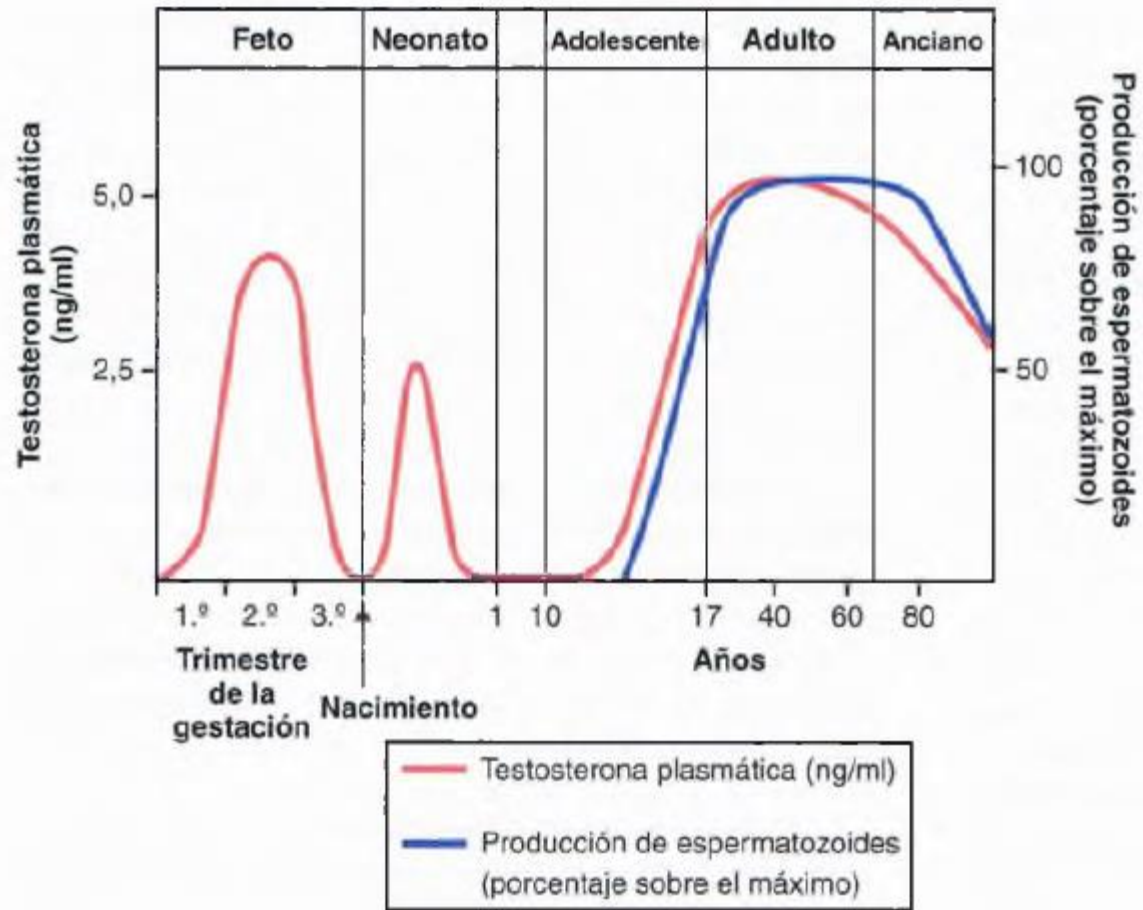




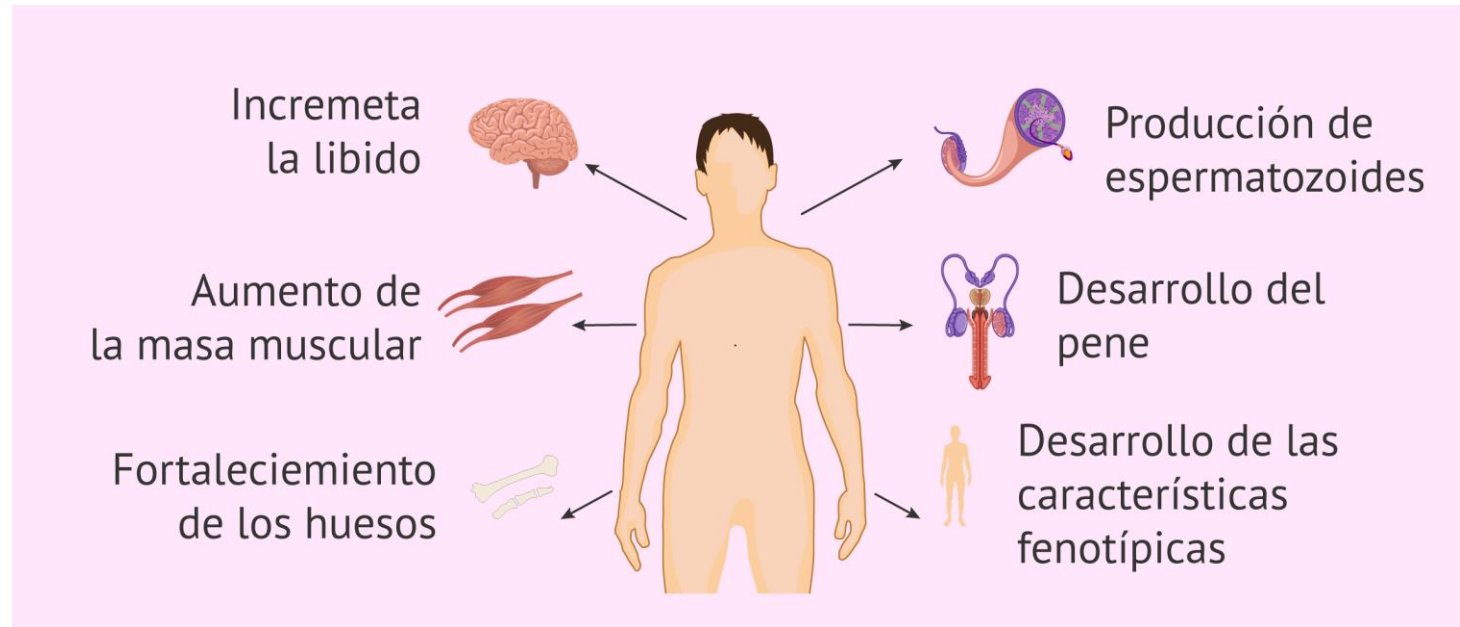
Espermatogénesis





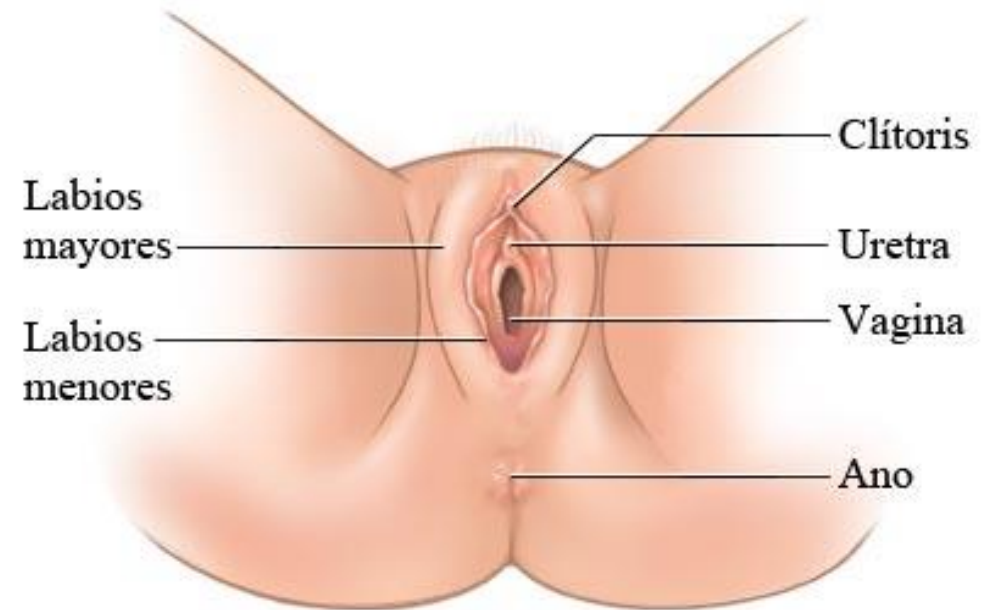
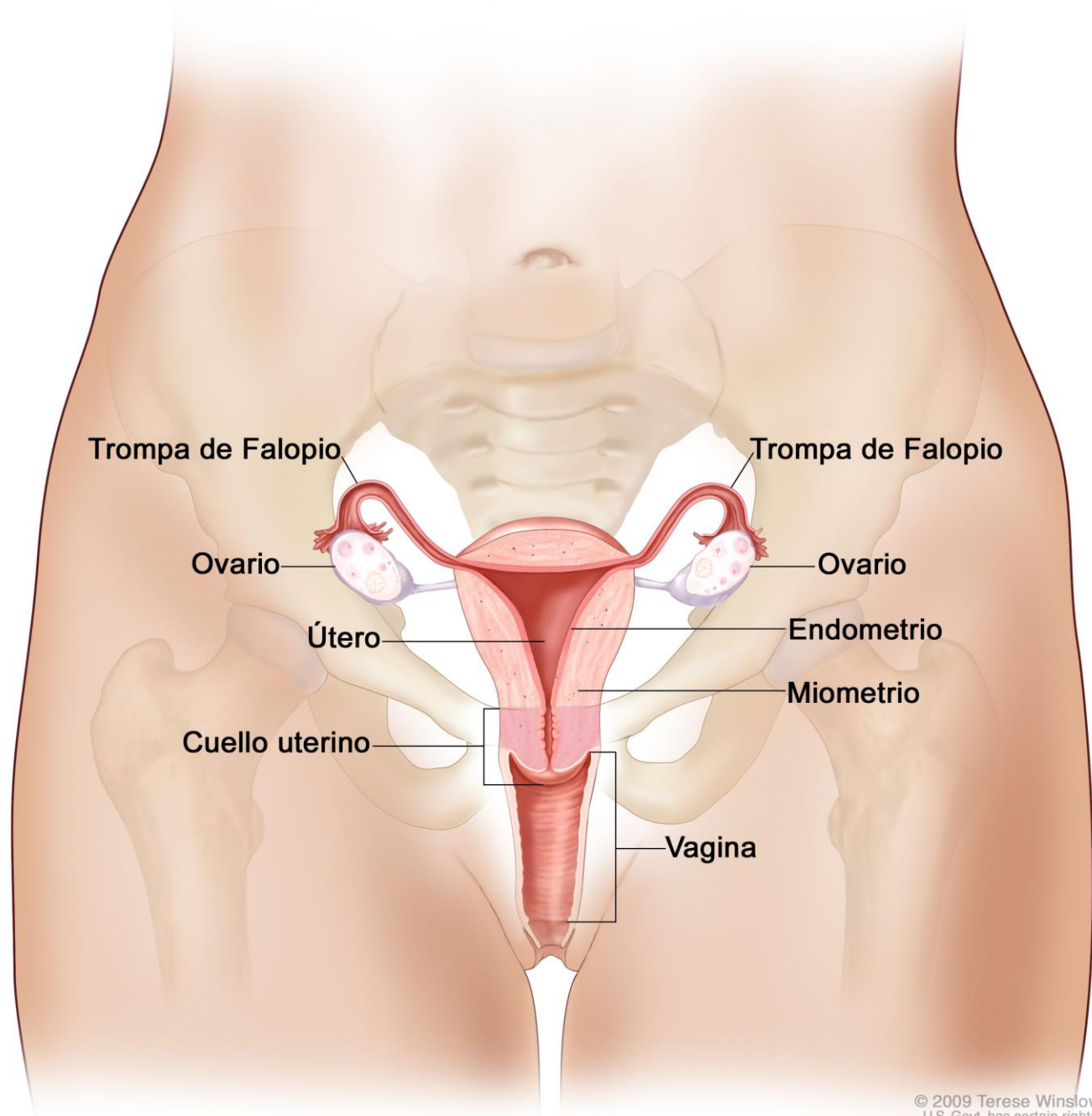


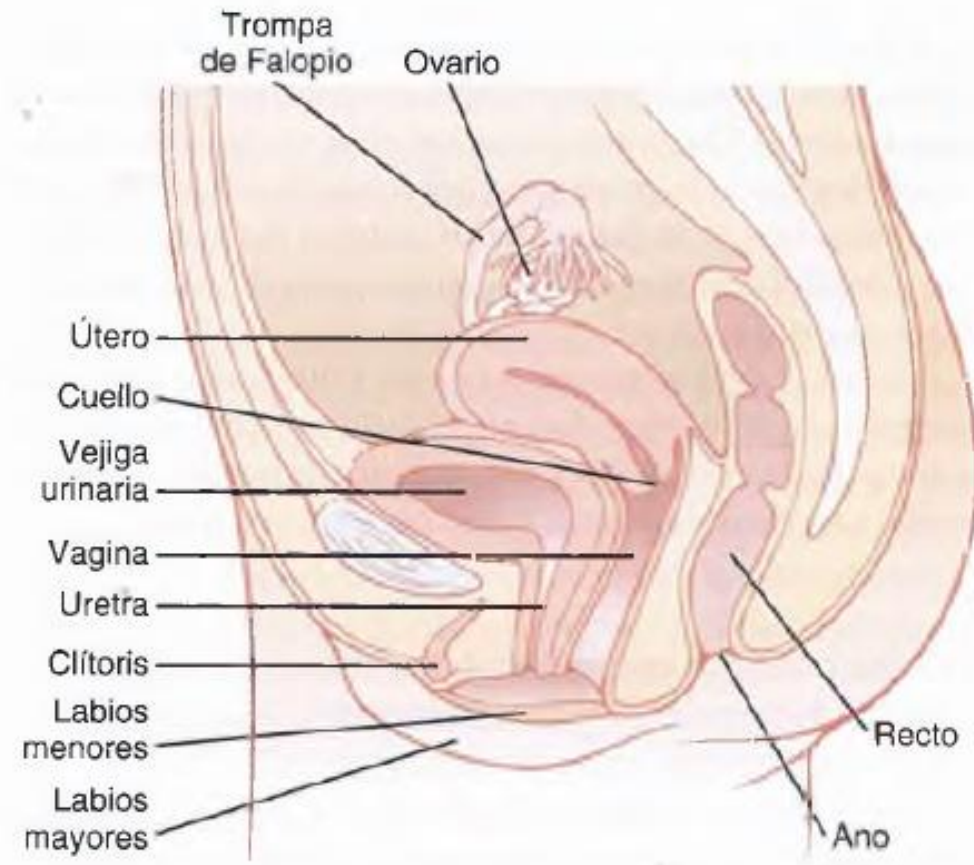
Funciones de la testosterona

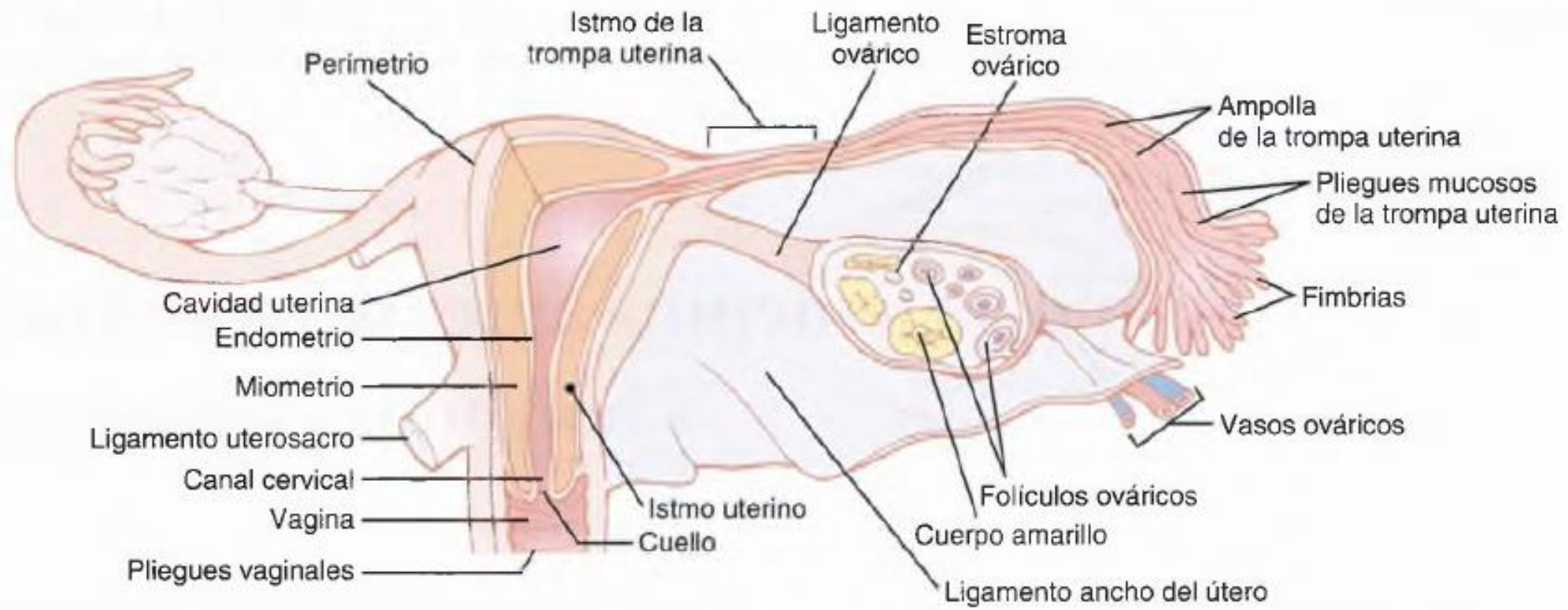


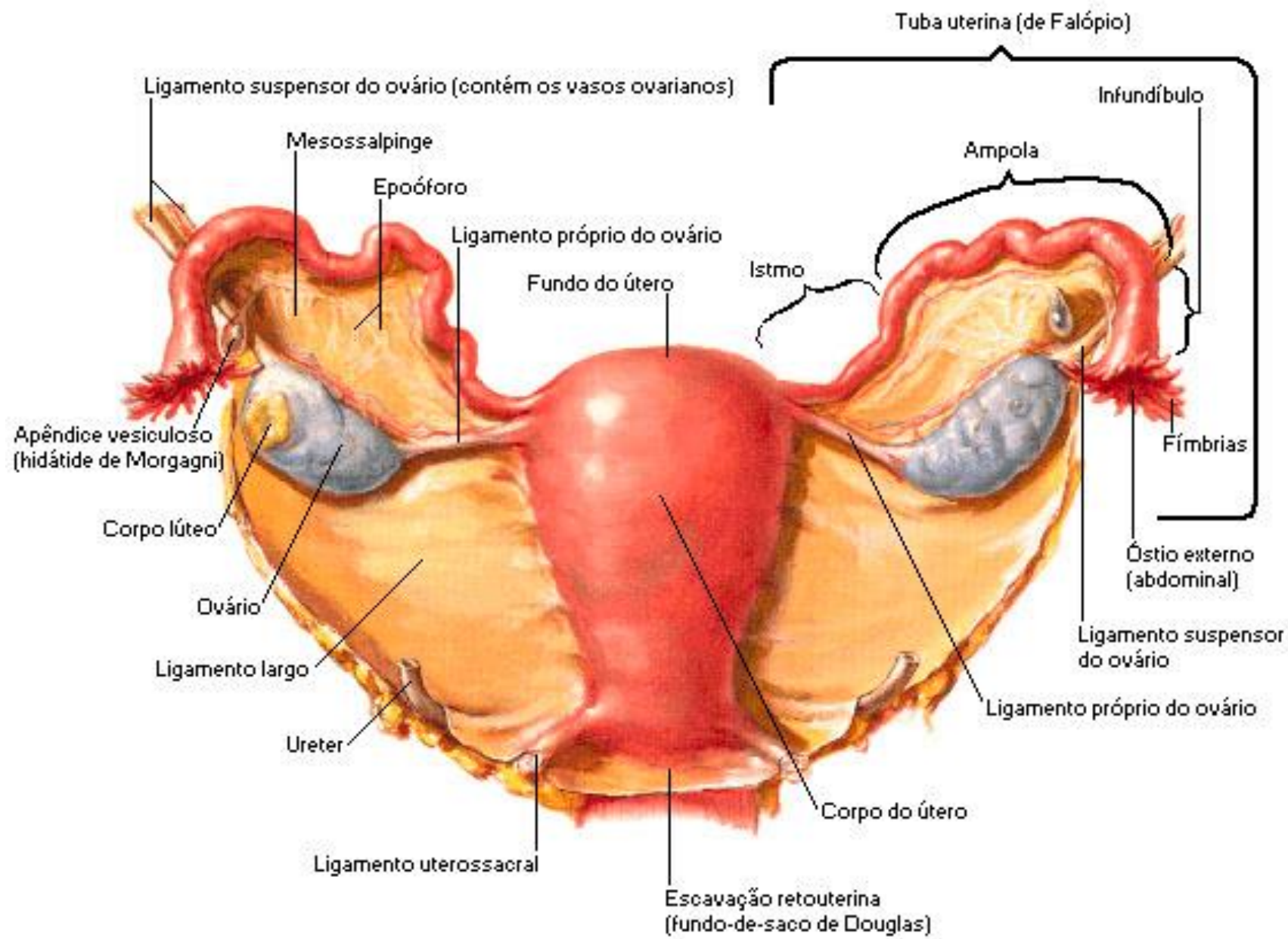


Aparato reproductor femenino



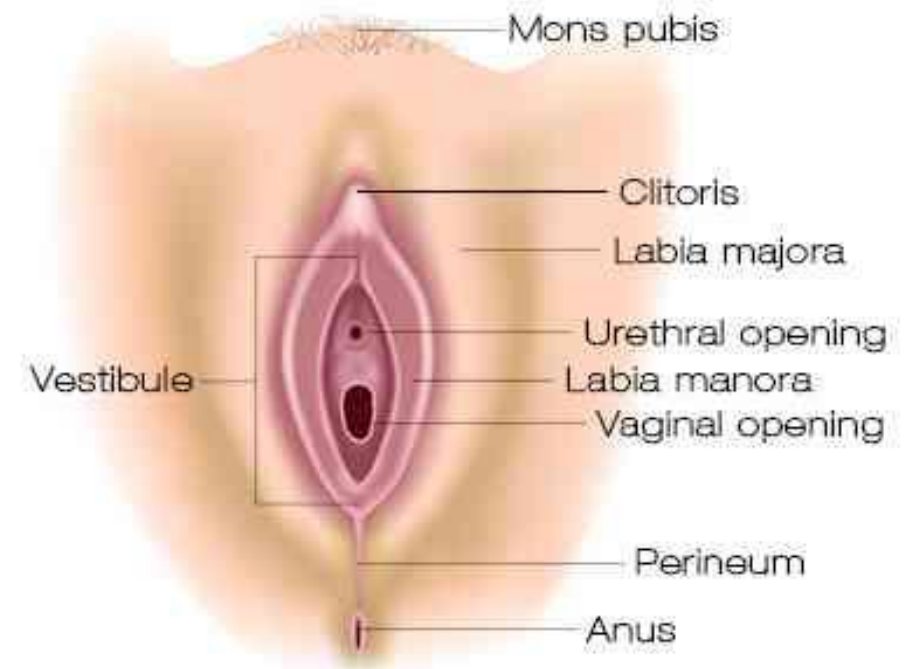






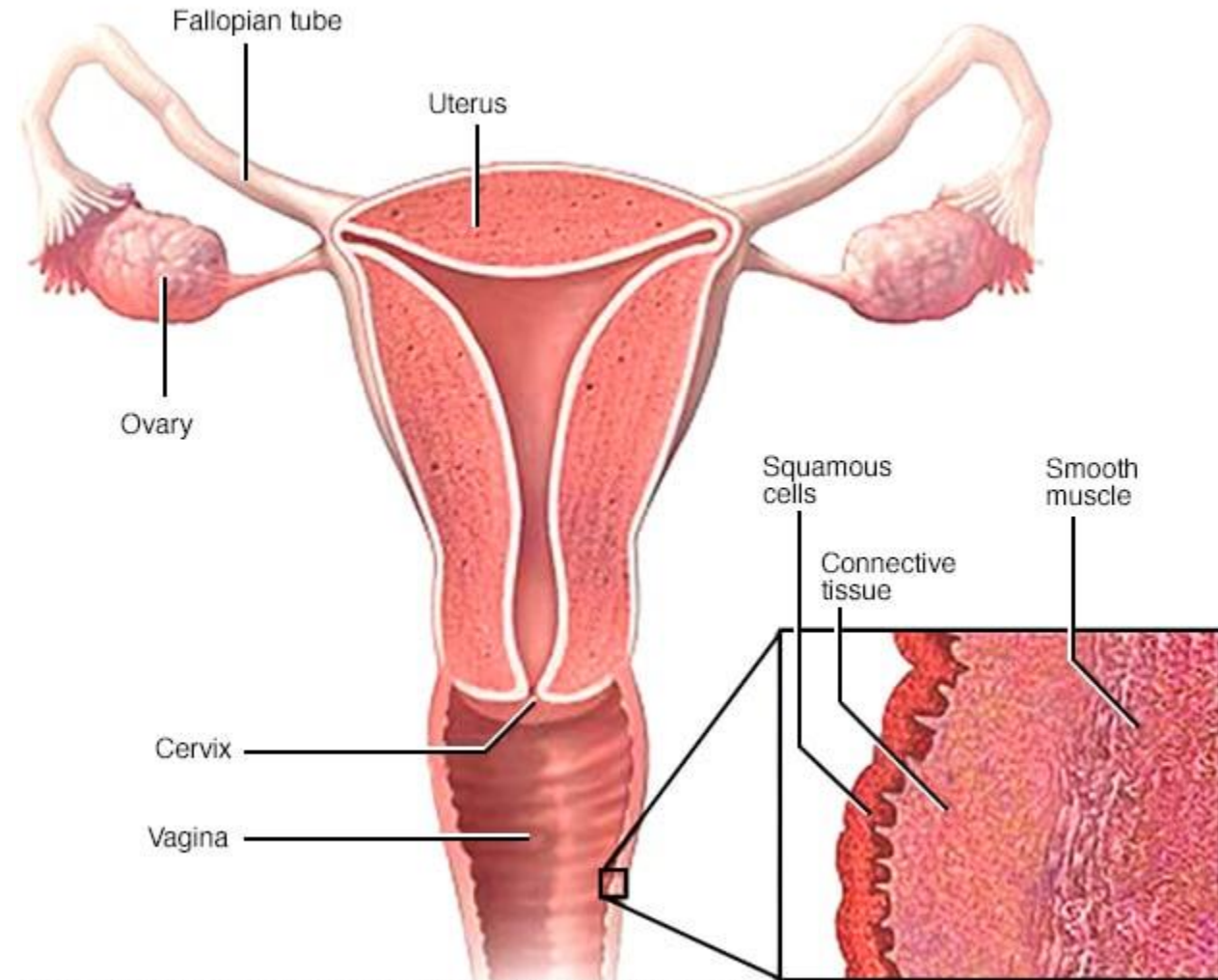
Vulva

- Monte del pubis. Tejido adiposo y vello.
- Labios mayores: tejido adiposo. Se pigmentan luego de la pubertad.
- Hendidura vulvar
- Labios menores: pliegues de piel sin tejido adiposo y vello. Glándulas sebáceas y sudoríparas. Rodean a la uretra y al vestíbulo.
- Vestíbulo de la vagina: espacio entre labios menores que contiene el orificio uretral, vaginal y glándulas de Bartolino que secretan moco. Himen.
- Clítoris: tejido eréctil.



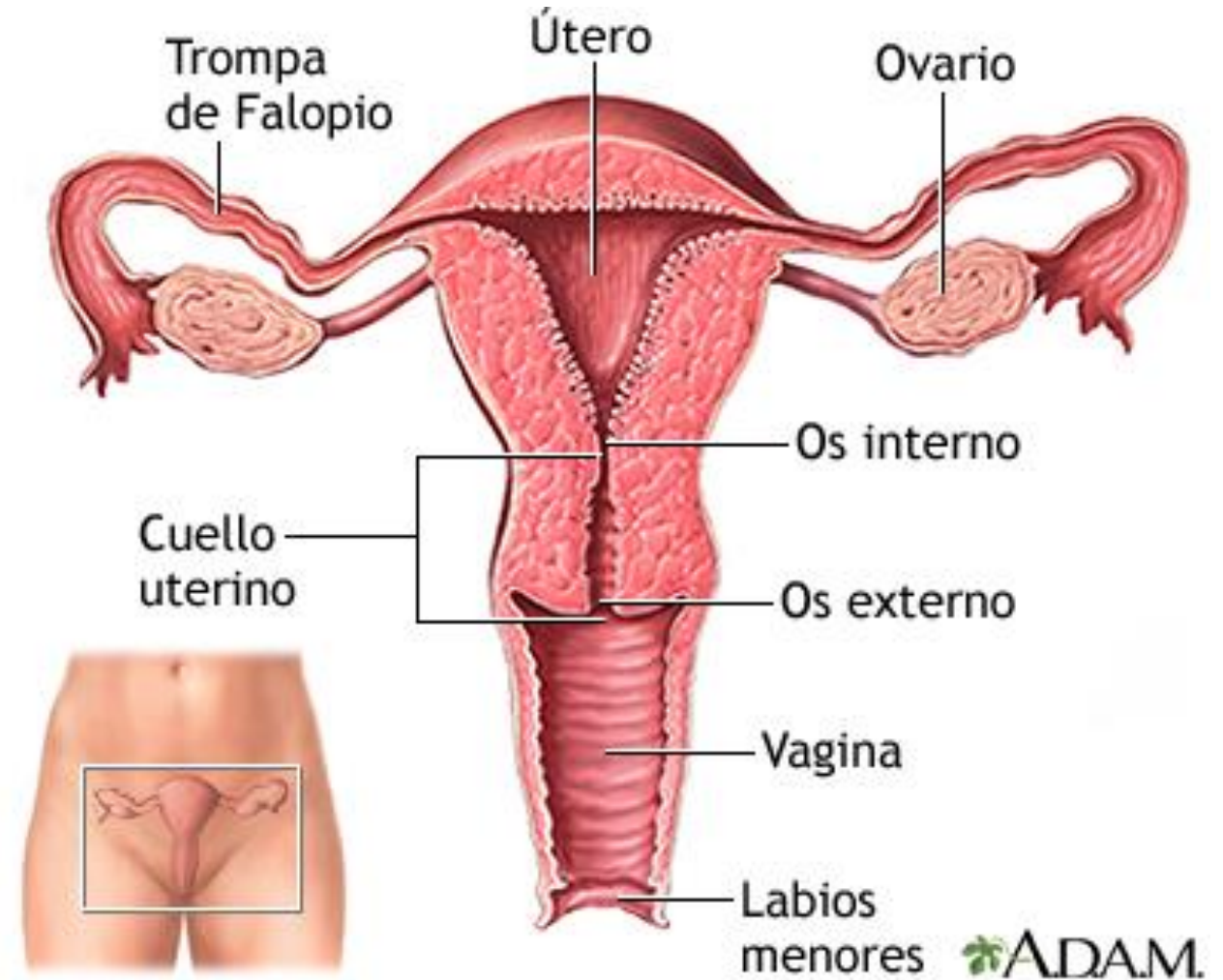
Vagina

- Copulación. Salida del líquido menstrual, canal del parto.
- anterior 6-8 cm / posterior 7-10 cm.
- Desemboca en el vestíbulo.
- Cuello del útero rodeado del fondo del saco vaginal.
- Mucosa con glucógeno, ambiente ácido



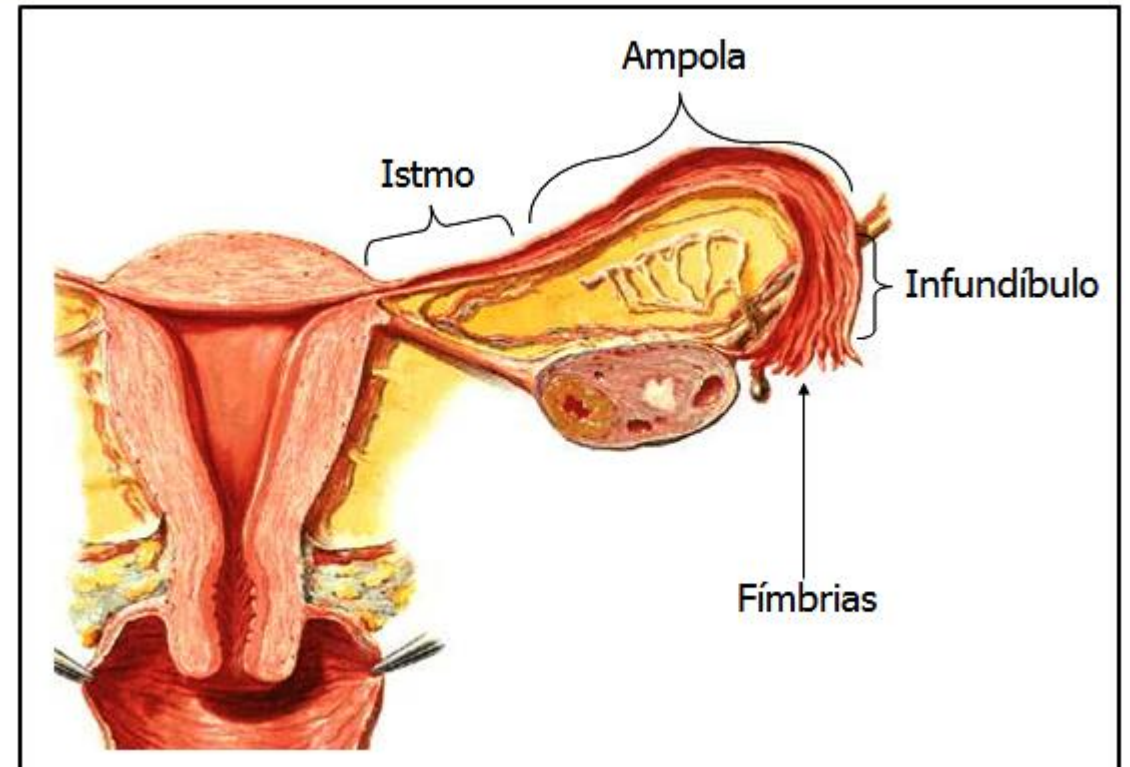
Útero

- Órgano muscular con forma de pera. 7-8 cm largo x 5-7 ancho x 2-3 espesor.
- Más grande luego del embarazo
- Cuerpo y cuello o cérvix. Fondo del útero y cuernos.
- Pared: perimetrio, miometrio y endometrio (implantación, menstruación).
- Moco cervical: agua, glucoproteínas, lípidos, enzimas, sales, entre otros. Menos viscoso y más alcalino en ovulación.



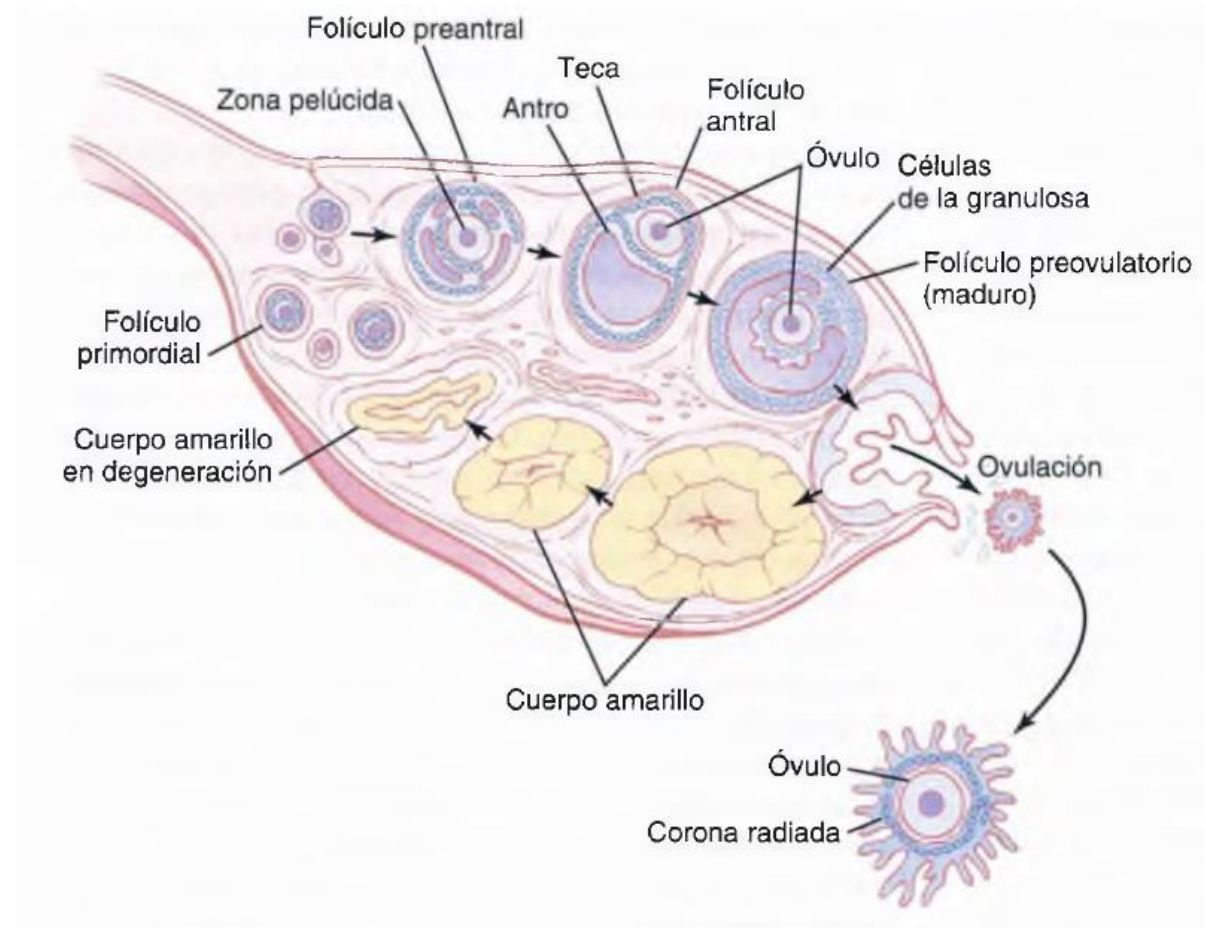
Trompas uterinas

- 10-12 cm x 1 cm de diámetro.
- Infundíbulo – fimbrias (cavidad peritoneal), atrapan el ovocito.
- Ampolla: más ancha y larga. Fecundación.
- Istmo
- Porción uterina

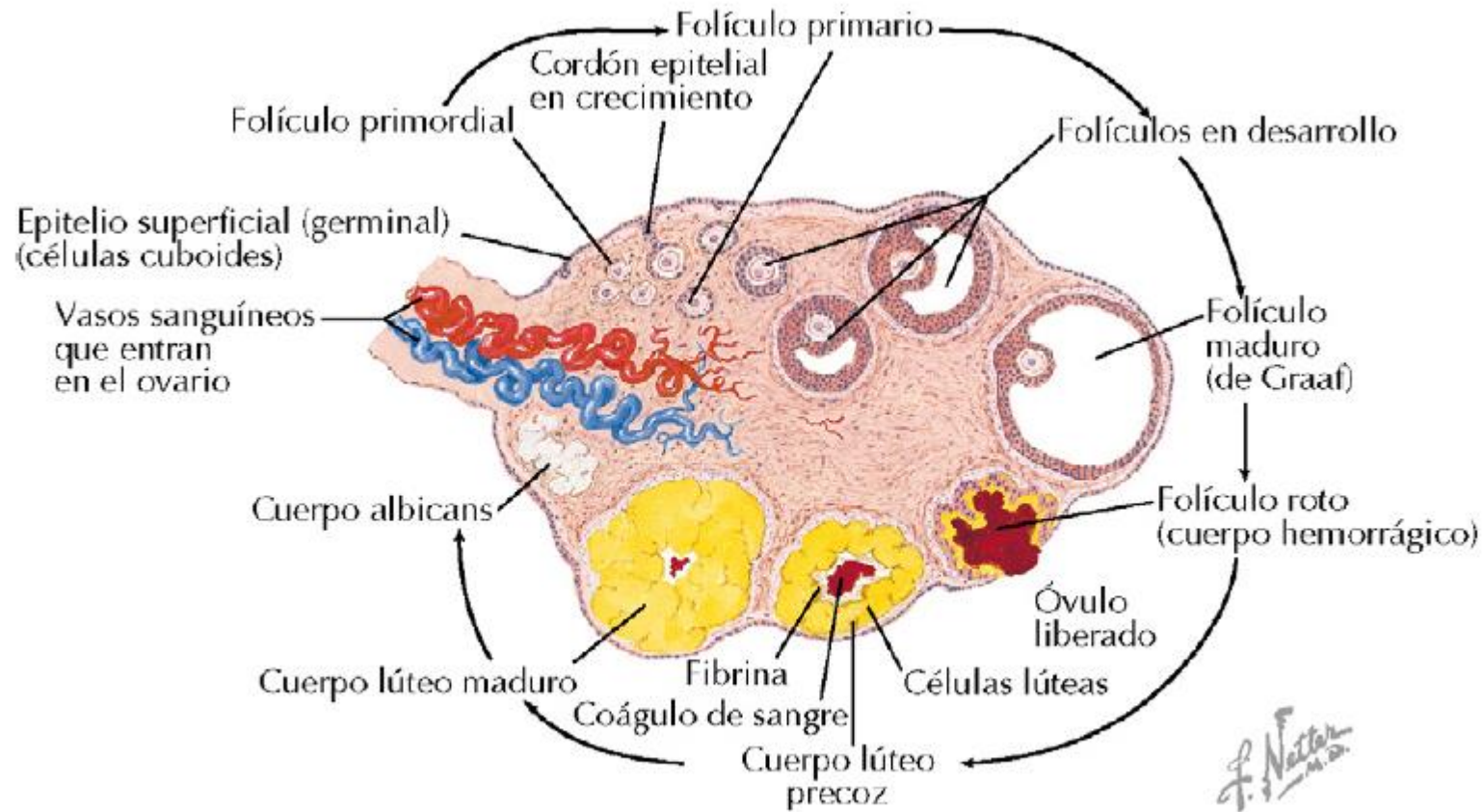


Ovarios

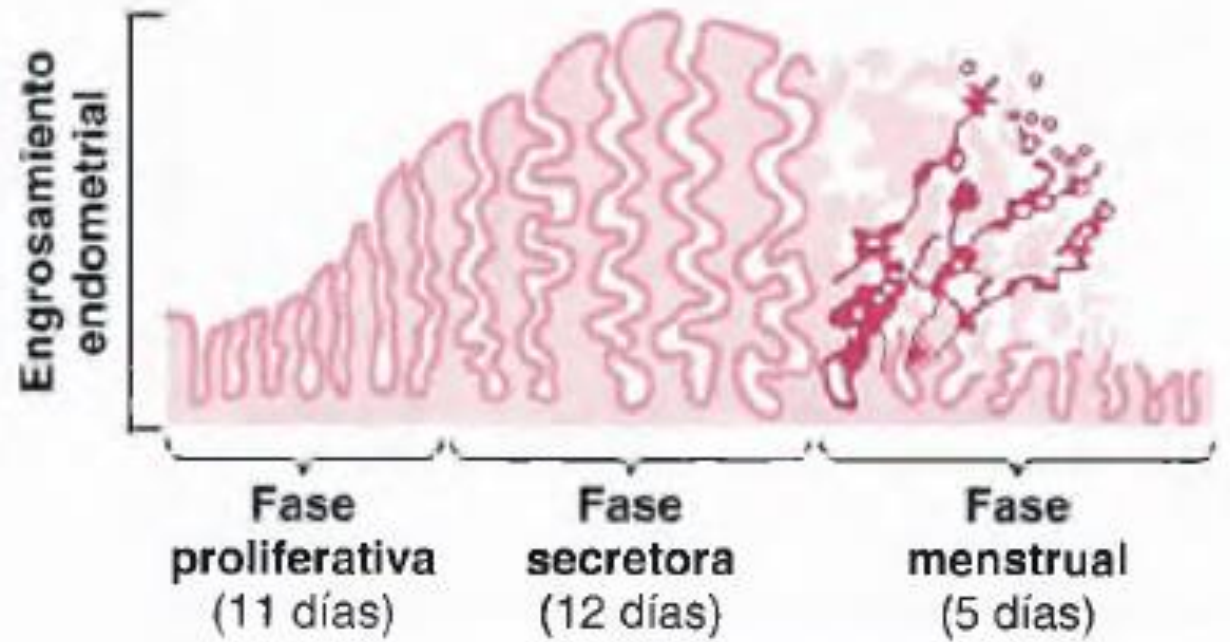
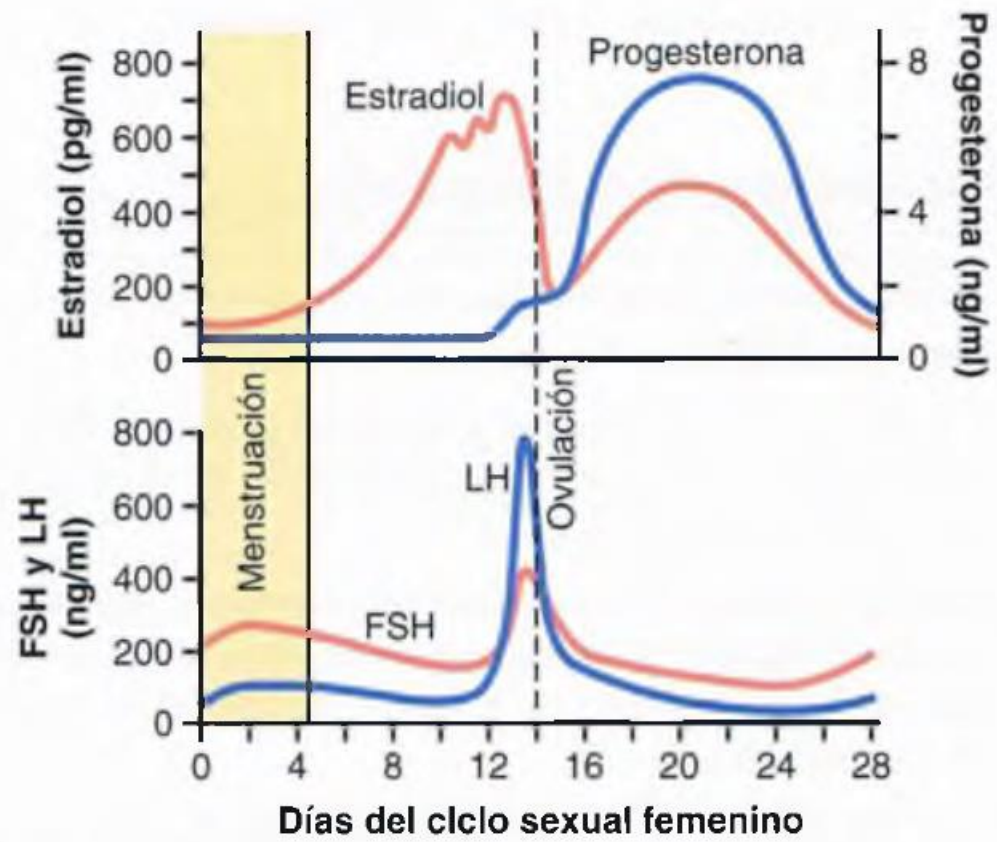
- Ovalados de aprox. 3 cm x 1 x 1 cm.
- Formación de gametos femeninos
- Producción de hormonas: progesterona, estrógenos, inhibina, relaxina.
- Folículos ováricos (ovocitos en distintas fases)
- Folículo maduro o “De Graaf”: el mas grande.
- Ovulación
- Cuerpo lúteo o amarillo: progesterona, estrógenos, relaxina, inhibina hasta la no fecundación – se degenera.



Ovario, óvulo y folículos

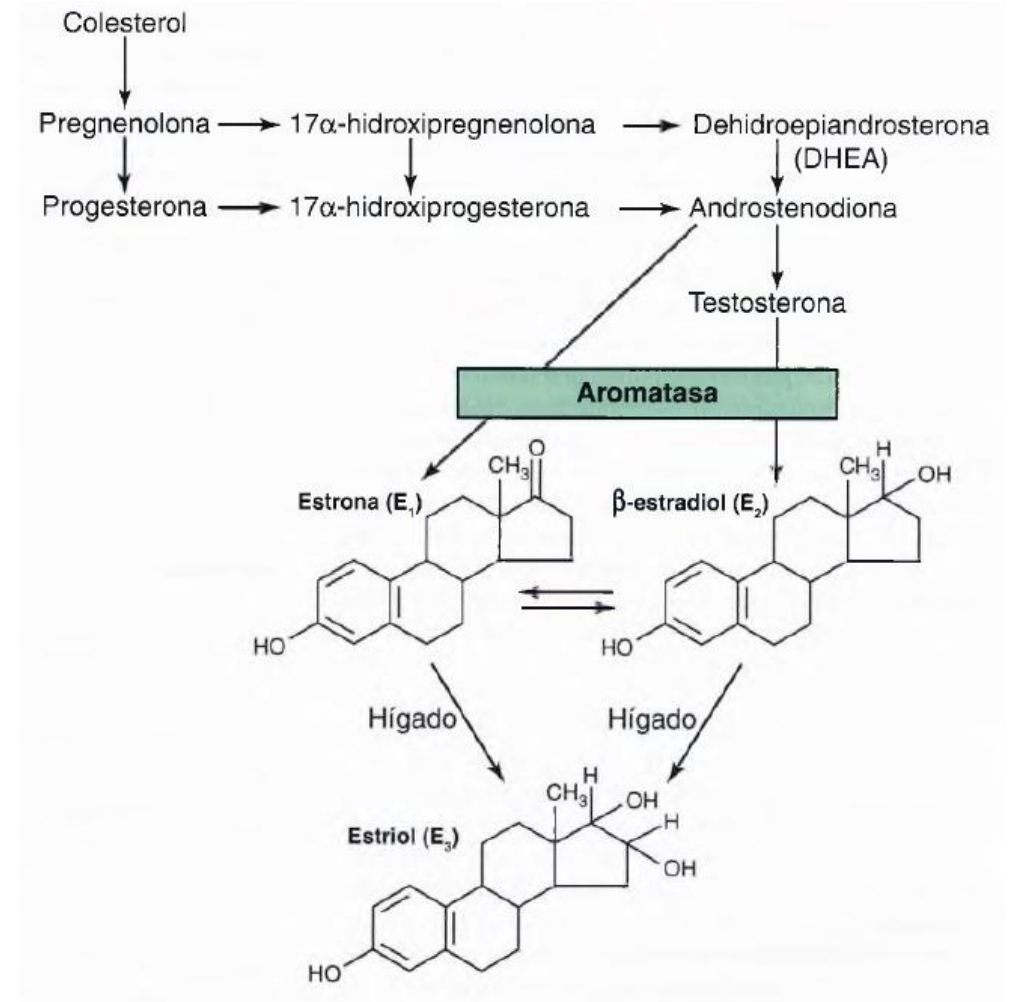


Estadios del óvulo y el folículo



Funciones de la progesterona

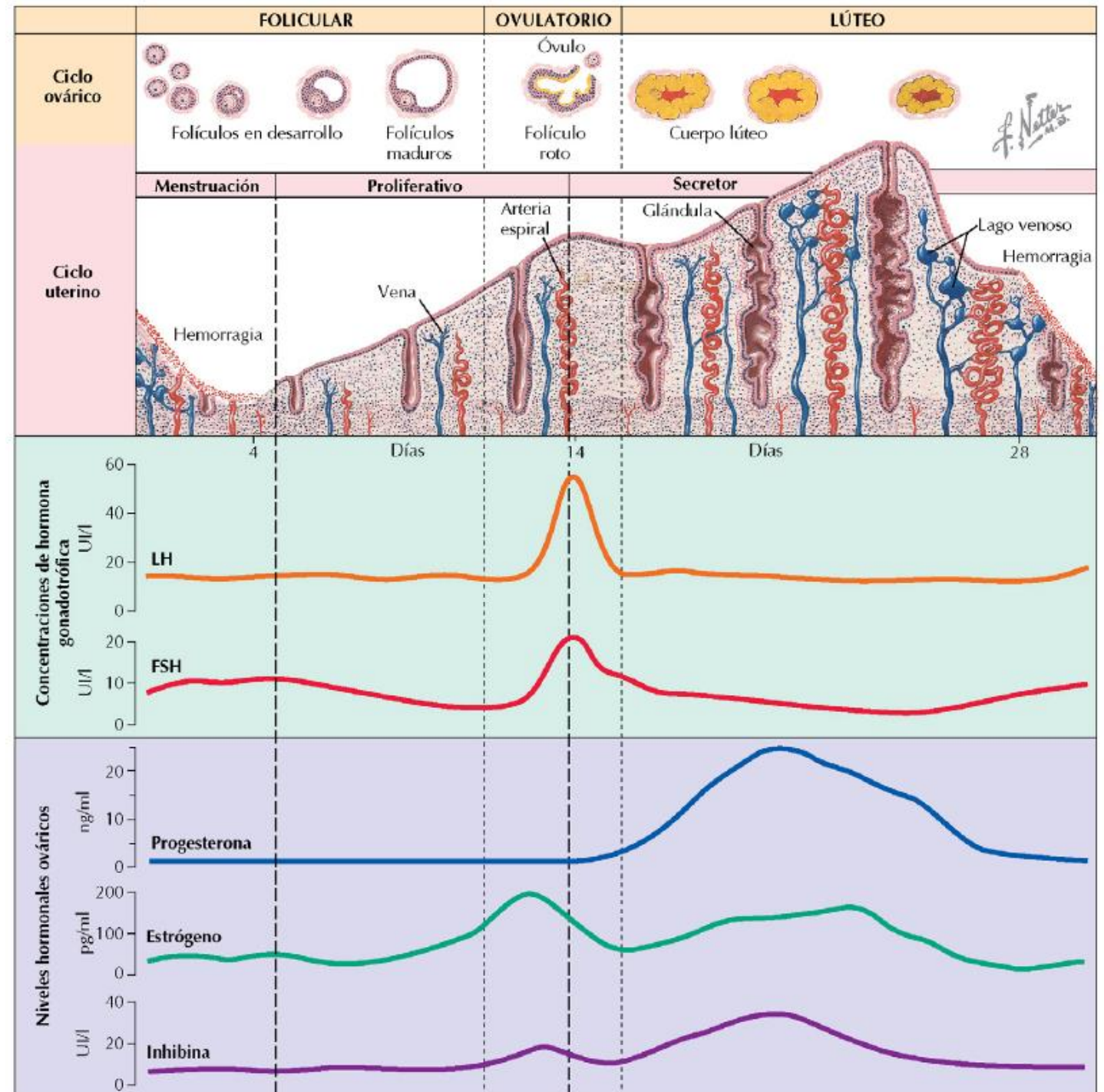
- Estimula el crecimiento de las glándulas mamarias
- Estimula las secreciones del endometrio
- Tiene efecto calmante sobre el estado de ánimo
- Sube la temperatura corporal
- Facilita el metabolismo de los estrógenos



Funciones estrogénicas

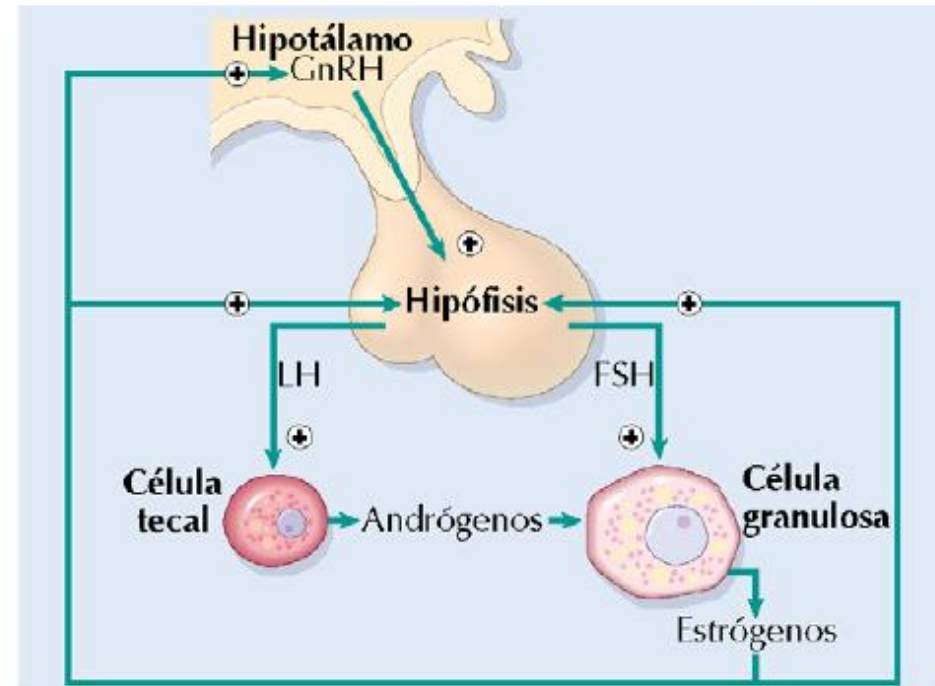
- Modulan la descarga de GnRH por el hipotálamo y varían la sensibilidad de la células de la adenohipófisis a dicha hormona hipotalámica
- Desarrollan los órganos genitales femeninos
- Son los responsables de la morfología femenina
- Desarrollan las glándulas mamarias
- Reducen los niveles de colesterol en plasma
- Reducen la fragilidad capilar
- Tienen efectos protectores sobre el tejido óseo
- Producen retención de agua y sodio por el organismo

Ciclo menstrual

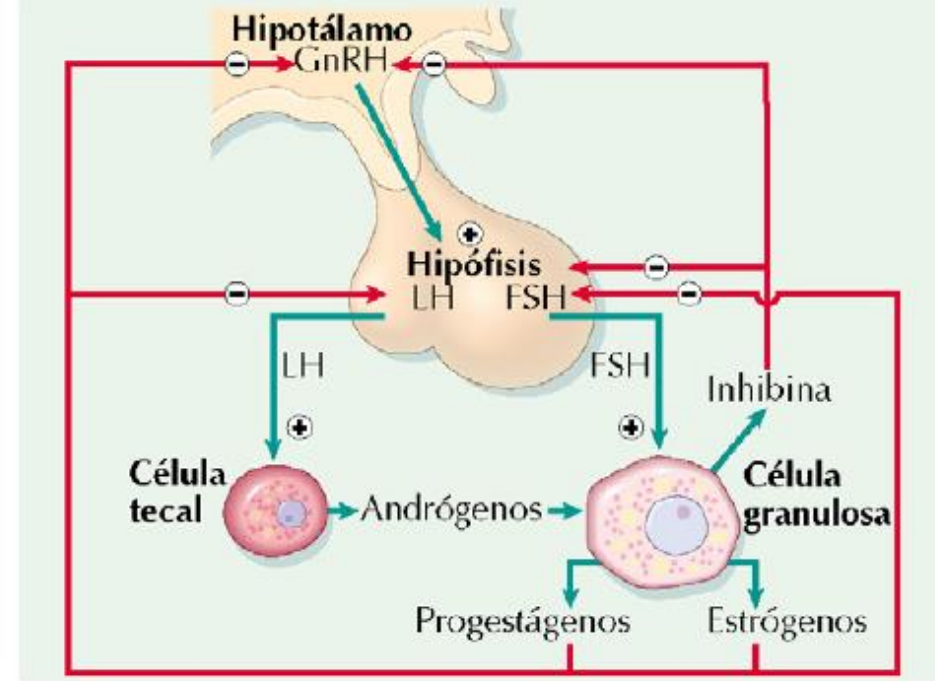


Regulación hormonal del ciclo menstrual

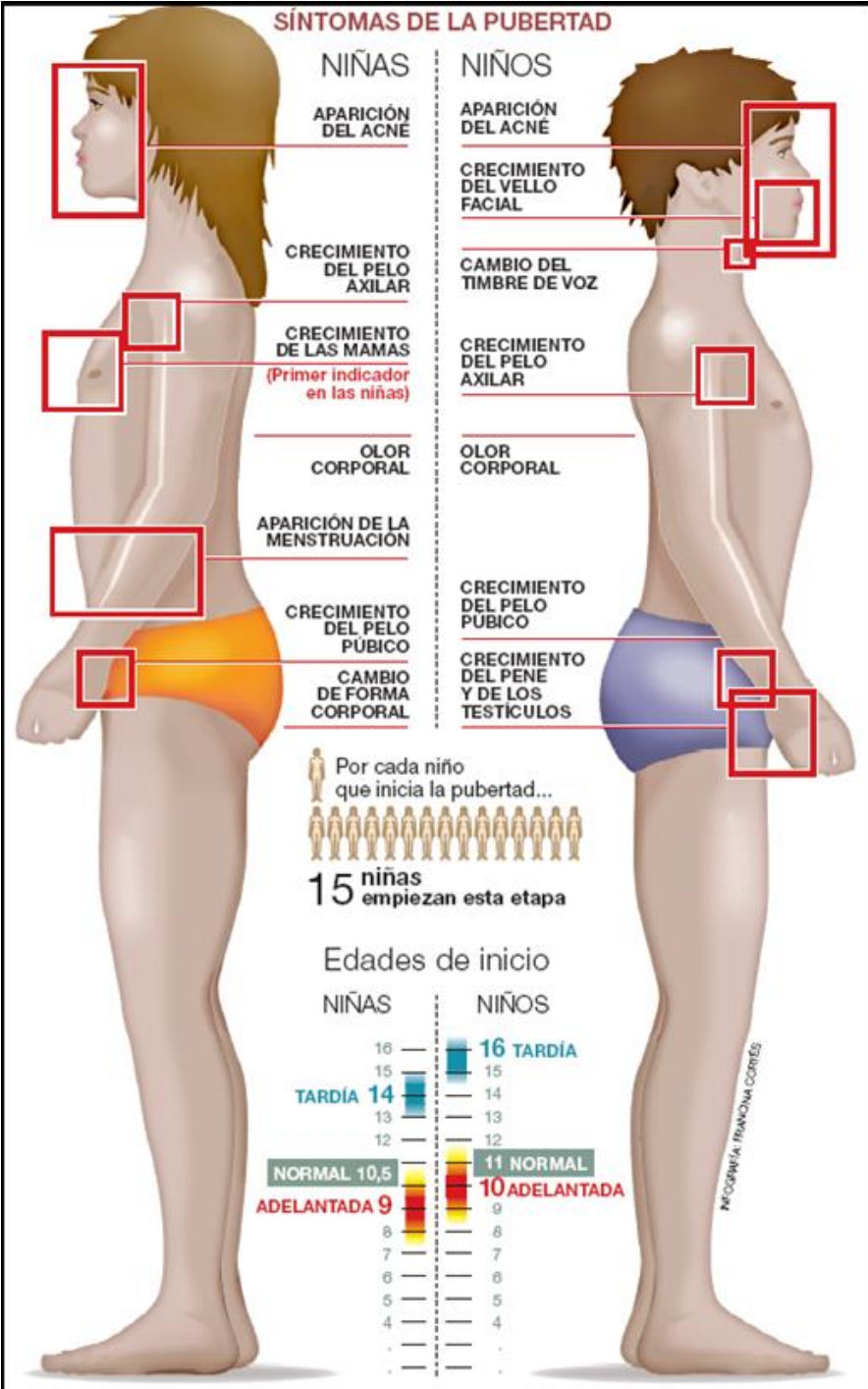
A. Última fase folicular y ovulatoria



B. Fase lútea



Pubertad



Gracias